

No. 20

Año 2020



1 DE JULIO AL 31 DE DICIEMBRE DE 2020 | 04-2015-073013005300-203.

Directorio Revista ADM Estudiantil

Consejo Editorial

Editor

C.D. Enrique Armando Lee Gómez

Editores Asociados

Cariología

Dra. Dolores De La Cruz Cardoso

Cirugía Bucal

Dr. Ilan Vinitzky Brener

Odontopediatría

Dr. Héctor Ramón Martínez Menchaca

Dr. Armando González Solís

Endodoncia

Dr. Sergio Curiel Torres

Dr. Mauricio González Del Castillo Silva

Dr. Rubén Rosas Aguilar

Ortodoncia

Dr. En O. Rogelio J. Scougal Vilchis

Dr. Francisco Ku Carrillo

Periodoncia

Dr. Francisco Javier Kenji Hosoya Suzuri

Patología y Medicina Bucal

Dr. Adalberto Mosqueda Taylor

Dr. José Luis Castellanos Suárez

Dr. Ronell Bologna Molina

Implantología

Dr. Ricardo Peniche Rodríguez

Operatoria y Materiales Dentales

Dr. José de Jesús Cedillo Valencia

Dr. Federico Pérez Diez

Investigación

Dra. Miriam Lucía Rocha Navarro

Práctica Clínica

Dr. Armando Hernández Ramírez

Contenido/ Contents

Número 20
Julio-Diciembre 2020

03 Editorial

C.D. Enrique Armando Lee Gómez

05 Artículo de revisión/ Review

Coronectomía: Una alternativa para la extracción del tercer molar mandibular.

Revisión de la literatura

Kenji Yamamoto Valenzuela

Carlos Daniel Rivas Bejar

José Luis Ayala Herrera

17 Consideraciones en el manejo dental del paciente hipertenso

Agustín Tíol Carrillo

Paulina Sofía Guerra Rentería

María Fernanda Rodríguez Gallegos

23 Trastorno de Déficit de Atención e Hiperactividad: Manifestaciones orales y manejo odontopediátrico. Revisión de la Literatura.

Edna del Rocío Díaz González

María Fernanda López Ávalos

Mario Ernesto Olivas Valdez

Ximena Pérez García

Anja Hazel Vega Vega

Josué Roberto Bermeo Escalona

30 Cirugía Intrauterina para Labio y Paladar Hendido: Una nueva alternativa. Revisión de la Literatura.

Luz Selene Bravo Lezama

Denisse Villegas Enríquez

Mario Alejandro de Jesús Flores Trigo

Paola Trujillo Rocha

Samuel Neftalí Caudillo Manríquez

Benjamín Morales Trejo

37 Secuelas pulpares de traumatismos en incisivos permanentes con ápice abierto y su tratamiento. Revisión de la Literatura.

María Fernanda Luna Montes

Gerardo José Fernández Recinos

Luis José De Silva Lara.

Carlos Martínez Calderón

Daniel Enrique Parker Schmidt

Mónica Judith Mayorga Mata

45 Instrucciones de publicación para los autores

Número de Certificado de Reserva otorgado por el Instituto Nacional del Derecho de Autor:
04-2015-073013005300-203

Editorial

La llegada del Covid-19 ha traído muchos cambios repentinos a nuestras vidas, generando sentimientos de angustia, temor, ansiedad e incertidumbre. El mayor reto ha sido tolerar la falta de respuesta a las muchas preguntas que nos hacemos constantemente. Regularmente la incertidumbre está presente en nuestras vidas porque no tenemos la certeza de lo que va a pasar. Sin embargo, cuando ocurren muchos cambios en un periodo breve esto resulta muy abrumador. Hay situaciones que podemos controlar y otras que no, pero podemos aprender a manejar nuestra reacción y forma de adaptarnos mejor ante los cambios.

De un momento a otro no pudimos volver a la Universidad. Se nos pidió quedarnos en casa y el distanciamiento social para evitar la propagación del virus. En medio de limitaciones e incertidumbre iniciamos la educación a distancia, para dar continuidad al proceso aprendizaje-enseñanza, en una situación no presencial y ante una situación de crisis, dando prioridad a la vida, la salud y el bienestar.

La educación a distancia demanda competencias específicas en estudiantes y profesores, así como en la gestión escolar, para dar continuidad al proceso de aprendizaje de forma remota sincrónica y asincrónica, utilizando herramientas de las tecnologías de la información y la comunicación para ello. La educación virtual asincrónica ofrece la ventaja de ajustarse

al horario de los estudiantes, dado que la tecnología permite que la información este accesible siempre.

En la educación virtual el estudiante tiene la posibilidad de convertirse en un personaje autónomo y activo ya que por un lado puede tomar el curso a su propio ritmo, y por otro puede aportar el conocimiento obtenido en sus investigaciones en la web. El rol de la instrucción virtual pasa de ser una simple transmisión de información a convertirse en una serie de procesos que estimulan el pensamiento crítico, en los entornos virtuales los estudiantes pueden enriquecerse a través de diversas fuentes de conocimiento.

La educación continua es una necesidad permanente del odontólogo que quiera mantenerse al día, y mantenerse vigente en su ejercicio profesional. La rapidez con la que se han dado los avances científicos y tecnológicos en los años recientes, hacen que los conocimientos adquiridos en la universidad tengan una vigencia de pocos años. Al desarrollar el pensamiento crítico, el egresado de licenciatura en odontología puede advertir las áreas en las que debe reforzar su conocimiento, habilidades o destrezas y suele de esta manera dar inicio a un programa de educación continua permanente, que durará toda la vida profesional y en la que se pueden incluir, a distancia, cursos, congresos, seminarios, lecturas dirigidas, entre otras muchas opciones de crecimiento profesional.

En esta época, debido a la situación de pandemia y afortunadamente gracias al desarrollo tecnológico la oferta de elementos de educación continua a distancia es muy amplia, pues prácticamente todo está en la red, pero también se ha modificado de manera rotunda la forma en la que se concibe el acceso a la educación continua. Todos hacemos uso de este tipo de herramientas de una manera sorprendente, ya que desde la casa, la oficina, un celular o desde una tablet, se tiene acceso a prácticamente todo a través de internet: bases de datos, bibliotecas, revistas científicas, conferencias, congresos etc. No cabe duda que, la educación avanza al ritmo vertiginoso de la tecnología .

Por lo que respecta al contenido del presente número, la Revista ADM Estudiantil ofrece a sus lectores cinco trabajos de revisión de la literatura de los alumnos y profesores de la licenciatura en odontología de Universidad Anáhuac Norte y de la Universidad De La Salle Bajío. El primero de ellos, de Yamamoto, Rivas y Ayala, titulado "Coronectomía: Una alternativa para la extracción del tercer molar mandibular. Revisión de la literatura". El segundo de Tiol, Guerra y Rodríguez, titulado "Consideraciones en el manejo dental del paciente hipertenso". El tercero de Díaz y colaboradores titulado "Trastorno de Déficit de Atención e Hiperactividad: Manifestaciones orales y manejo odontopediátrico". El cuarto titulado: "Cirugía Intrauterina para Labio y Paladar Hendido: Una nueva alternativa", de Bravo y colaboradores. El quinto de Luna y colaboradores titulado "Secuelas pulpares de traumatismos en incisivos permanentes con ápice abierto y su tratamiento". Seguros de que en este número encontraran artículos que serán de su interés y les permitirán conocer y profundizar sobre temas de actualidad, los invito a leerlos.

Agradeceremos sus comentarios a la Revista ADM Estudiantil en la siguiente dirección electrónica:

revista.adm.estudiantil@hotmail.com

C. D. Enrique Armando Lee Gómez

*Editor de la Revista ADM Estudiantil
Asociación Dental Mexicana.*

*Federación Nacional de Colegios
de Cirujanos Dentistas, A. C.*

Artículo de Revisión / Review.

Coronectomía: Una alternativa para la extracción del tercer molar mandibular.

Revisión de la literatura.

Kenji Yamamoto Valenzuela

Pasante en Servicio Social

Facultad de Odontología Universidad De La Salle Bajío.

Carlos Daniel Rivas Bejar

Docente y Asesor del Departamento de Cirugía Maxilofacial

Facultad de Odontología, Universidad De La Salle Bajío.

José Luis Ayala Herrera

Doctor en Ciencias Biomédicas Básicas

Profesor Investigador Tiempo Completo

Facultad de Odontología, Universidad De La Salle Bajío.

Resumen.

La coronectomía es un tratamiento alternativo para evitar la extracción completa del tercer molar mandibular con íntima relación al nervio alveolar inferior (NAI). La característica principal de este procedimiento es que se deja la porción radicular sumergida 2-3 mm por debajo de la cresta ósea, con el fin de mantener la integridad del NAI. Además, se ha observado un mejor pronóstico de recuperación de la zona distal del segundo molar, disminuyendo la pérdida de inserción. El objetivo de esta revisión sistemática fue comparar los resultados obtenidos entre diferentes estudios, así como sus porcentajes de éxito a largo plazo, con el uso de la coronectomía. Se hizo tomando en cuenta estudios de los años 2015 al 2020 en la base de datos de PubMed y Scielo, de los cuales se utilizaron 11 estudios que cumplían los criterios de selección dentro de la revisión. El desarrollo de este proyecto permite entender los fundamentos necesarios para la correcta selección del caso donde se amerite la realización de este procedimiento, así como el protocolo quirúrgico ideal para reducir al máximo la incidencia de complicaciones intra y post operatorias.

Palabras clave: Coronectomía, nervio alveolar inferior, lesión nerviosa.

Introducción

Los estudios han demostrado que la ocurrencia de daño permanente al NAI después de la extracción de los de los terceros molares mandibulares es de 0.35% a 8.4%, la cual puede presentarse con parestesia, disestesia e/o hipostesia del labio inferior, borde lateral de la lengua, encía o piel del área mentoniana.¹ Derivado de lo anterior, en el área de la cirugía maxilofacial, han surgido diferentes técnicas quirúrgicas cuya finalidad principal es disminuir en el mayor grado posible las complicaciones post extracción de terceros molares en cavidad oral.

La coronectomía fue descrita por primera vez por el Dr. Knutsson. La técnica fue desarrollada para evitar el daño al NAI en todos aquellos casos donde las raíces del tercer molar mandibular tienen una íntima relación con dicho nervio, con el fin de evitar la extracción en su totalidad del órgano dental.²

Previo a realizar este procedimiento es necesario una evaluación radiológica completa para determinar si el tercer molar es o no candidato a este procedimiento. La imagen panorámica es el examen radiológico estándar para evaluar la anatomía relacionada de terceros molares con el NAI. Algunos autores han identificado signos radiológicos de alto riesgo asociados con una relación íntima y anatómica entre los terceros molares y el NAI. Estos signos radiológicos incluyen:

- Oscurecimiento de la raíz donde cruza el canal alveolar inferior.
- Interrupción u obliteración de cualquiera de las líneas blancas radiopacas (corticales) del canal alveolar inferior.
- Desviación o flexión del canal alveolar inferior en la región de los ápices de la raíz.

Aunque la radiografía panorámica, es una herramienta útil para detectar y evaluar la relación anatómica entre los terceros molares y el NAI, esta es imperfecta. En un estudio realizado por Rood y Nooraldeen se encontró que, la sensibilidad de las radiografías para determinar estos 3 signos varía del 24% al 38%, y la especificidad reportada varió de 96% a 98%.³

Los principios quirúrgicos para la realización de la coronectomía fueron descritos por el Dr. Pogrel e incluyen los siguientes:⁴

- El diente no debe ser móvil.
- No debe haber infección que afecte las raíces.
- El diente debe ser vital.
- La corona y la porción coronal de las raíces deben ser eliminados hasta que estén 2 a 3 mm por debajo del nivel de la cresta alveolar.
- La raíz retenida no debe movilizarse.
- La terapia endodóntica no es necesaria y se ha asociado con un mayor riesgo de infección.⁵

Descripción de la técnica quirúrgica.⁶

1. Antibióticos profilácticos preoperatorios y postoperatorios. Se utiliza enjuague con clorhexidina o povidona yodada.
2. Se levanta un colgajo bucal convencional y se retraen los tejidos linguales. Con un retractor de Walter para proteger el nervio lingual.
3. Se utiliza una fresa 701 de fisura, y se coloca con una inclinación de 45 grados para seccionar la corona clínica en su totalidad, de tal manera que se pueda quitar con una pinza de tejidos para minimizar la movilización de la raíz retenida.
4. El uso de un retractor lingual es importante debido al potencial de perforación cortical y daño del nervio lingual.
5. Se usa una fresa de fisura para reducir las raíces restantes, y que estas queden 2-3 mm por debajo de la cresta alveolar y tabla lingual. Esto permite la curación del tejido blando sobre el sitio de la coronectomía.
6. No realizar el tratamiento del conducto radicular. El cierre primario debe realizarse con 1 o más suturas de colchonero.
7. Las radiografías deben tomarse inmediatamente después de la operación. En el 30% de los casos se ha demostrado que las raíces retenidas migran hacia arriba.

El paciente, por lo tanto, debe ser informado con palabras adecuadas que expliquen los procedimientos que se le realizarán, sin embargo, si se presentara alguna complicación durante la coronectomía y las raíces se llegan a movilizar durante el procedimiento quirúrgico, se tendrá que realizar la extracción completa de la pieza con un mayor riesgo de lesión nerviosa (R & A, 2010)⁷.

Además, debe ser consciente que existe un riesgo de infección temprana o tardía lo cual,

en dado caso, requerirá la eliminación de las raíces. En la mayoría de los casos esto ocurre una vez que el diente ha erupcionado lejos del canal NAI, pero, en algunos casos, la raíz está perforada por el nervio, arrastrando el nervio hacia arriba.⁸

Uso de regeneración ósea en el protocolo

Los injertos óseos y otros materiales regenerativos se han encontrado de gran utilidad para reparar las secuelas realizadas tras las extracciones dentales tradicionales. Su uso en la eliminación completa del tercer molar se ha relacionado con reducciones significativas en las profundidades de las bolsas distales del segundo molar y al menos una mejora en los niveles de apego del tejido periodontal.

La consecuencia a largo plazo más comúnmente reportada de la coronectomía es la migración de las raíces, que a menudo conduce a infección y exhiben una tasa significativa de aparición en literatura, entre 14 y 81%. Otras investigaciones indican hasta 2.2 y 3.2 mm de movimiento radicular hacia arriba desde el sitio original a los 6 y 12 meses, respectivamente.

Por otra parte, en un estudio realizado en 2018, se concluyó que la raíz retenida migra menos en una coronectomía con Regeneración Ósea Guiada (ROG) en comparación con la coronectomía aislada, y aporta morbilidades quirúrgicas similares y periodontales en la regeneración de segundos molares adyacentes. La coronectomía con ROG complementaria debería tener menos probabilidad de exposición radicular a largo plazo (3 años o más) debido a que las raíces están cubiertas por hueso regenerado, lo que evita un segundo tiempo quirúrgico para eliminar la raíz expuesta.⁹

El objetivo de la presente revisión de literatura es evaluar la eficacia de la coronectomía como tratamiento alternativo a la extracción de terceros molares con alto porcentaje de riesgo

a daño del NAI. La extracción de los terceros molares es uno de los procedimientos más comunes realizados en cirugía bucal y como se sabe, este procedimiento viene acompañado de diferentes complicaciones y una de las que más preocupa, tanto al dentista de práctica general como al cirujano maxilofacial, es el daño al NAI.

MATERIALES Y MÉTODOS

Esta revisión sistemática, se realizó siguiendo la declaración PRISMA (Preferred Reporting Items for Systematic reviews and Meta-Analyses). Inicialmente se describió y se documentó un protocolo específico para la realización de esta revisión. Se describió y se definieron los antecedentes, se formuló una pregunta clínica, se incluyeron criterios específicos de elegibilidad para estudios individuales, búsqueda de metodologías replicables y técnicas de análisis estadístico (meta-análisis) de los datos obtenidos.

Criterios de inclusión

Artículos con hallazgos clínicos y radiográficos relacionados a coronectomías quirúrgicas, Ensayos Clínicos Controlados Aleatorizados (ECA), estudios observacionales, prospectivos o retrospectivos y serie de casos.

Estrategia de búsqueda de literatura y extracción de datos

Se realizaron búsquedas en las siguientes bases de datos sin restricción de idioma o fecha de publicación: MEDLINE (a través de PubMed), Google Académico, Web of Science, Latin Index y SCIELO. El algoritmo de búsqueda fue el siguiente: Coronectomy, inferior alveolar bone, nerve injury.

Luego de revisar minuciosamente el contenido de los artículos de acuerdo con el nombre de

los autores, títulos, resúmenes, palabras clave y diseño de estudio, estos fueron evaluados objetivamente por dos revisores de forma independiente. Los estudios seleccionados por estos revisores fueron nuevamente evaluados con el objetivo de corroborar el cumplimiento con los criterios de inclusión. Una vez realizado lo anterior, los datos fueron extraídos por revisores independientes utilizando una hoja basada en la platilla de Cochrane.

RESULTADOS

Hallazgos de la literatura (Fig. 1 PRISMA)

Las bases de datos electrónicas identificaron un total de 36 artículos potenciales para esta revisión, se revisó el primer informe realizado por los revisores y se eliminó un artículo repetido.

Después de revisar los títulos y los resúmenes, 11 quedaron excluidos por no cumplir con los criterios de selección. 24 fueron examinados a mayor detalle y evaluados para elegibilidad.

Una vez realizado lo anterior, se excluyeron 13 artículos por las siguientes razones: a) estudios con seguimiento menor a un año; b) estudios en animales; c) estudios realizados fuera de la cavidad oral; d) idioma diferente al inglés. Finalmente se incluyeron 11 artículos para la realización de esta revisión.

La tabla 1. Muestra los hallazgos clínicos más significativos de los estudios incluidos en este estudio.

Fig. Diagrama de flujo de la estrategia de búsqueda (PRISMA)

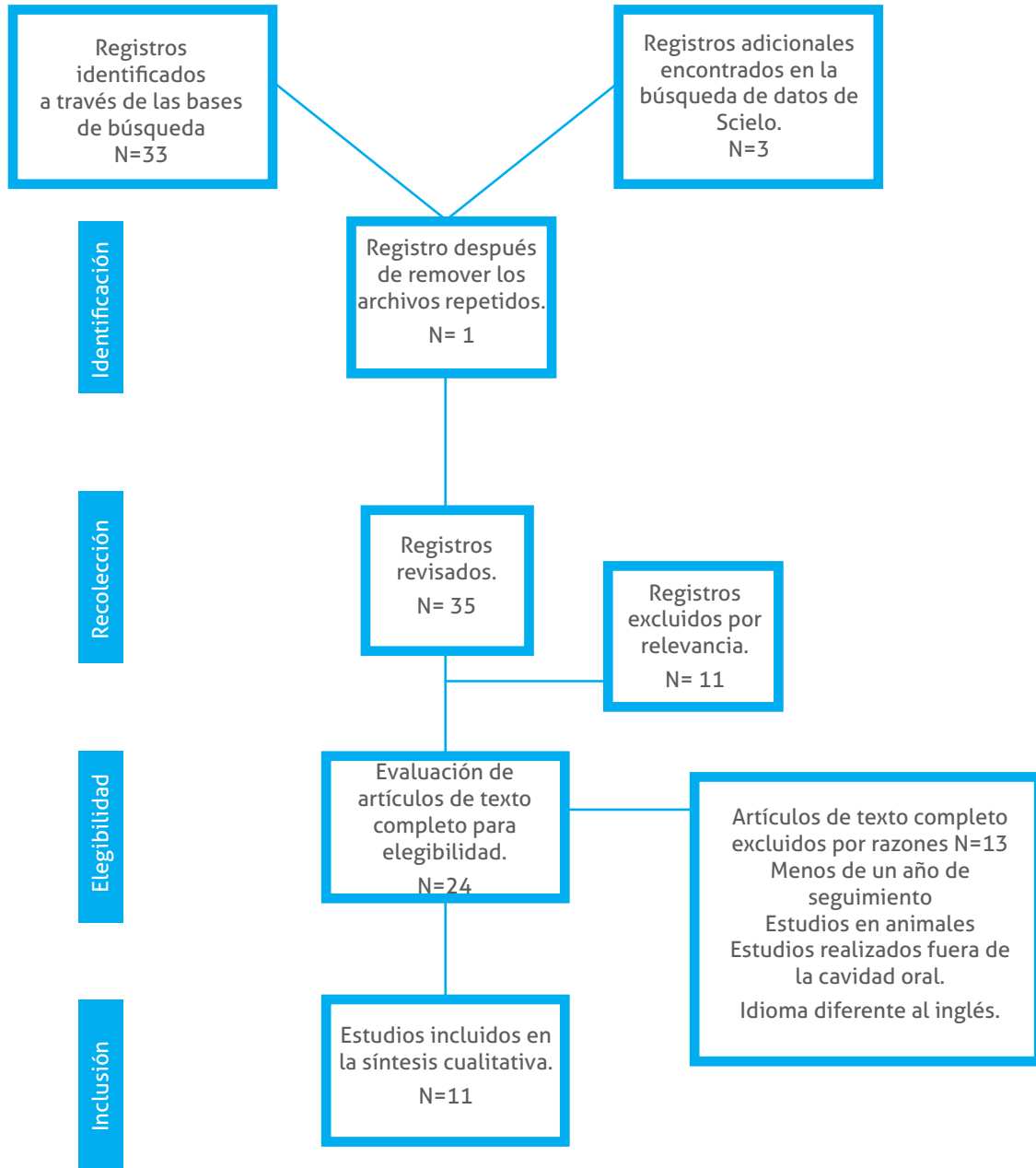


Tabla 1.- Hallazgos clínicos de los estudios incluidos en el presente estudio.

Autor, año, país	Tema	Hallazgos principales
Mónaco et al., 2015, Italia.	Coronectomía de terceros molares mandibulares: un protocolo clínico para evitar la lesión del nervio alveolar inferior.	El protocolo quirúrgico realizado en 100 coronectomías permite a médicos con menor experiencia quirúrgica obtener resultados positivos, sin presentar complicaciones trans y post operatorias.
Yiu Yan Leung et al., 2015, Hong Kong.	Éxito a largo plazo de la coronectomía en el tercer molar inferior.	Este estudio prospectivo de coronectomías en terceros molares inferiores impactados, demostró que la técnica tiene manifestaciones clínicas mínimas en términos de infección, dolor, alveolo seco o desarrollo de patologías, haciéndolo un procedimiento seguro.
Yiu Yan Leung et al., 2015, Hong Kong.	Coronectomía de terceros molares inferiores con y sin regeneración ósea guiada: un estudio piloto.	Los resultados muestran que la coronectomía de los terceros molares inferiores con regeneración ósea guiada parecen reducir la migración de la raíz. Un ensayo clínico aleatorizado a gran escala mostrará el efecto sobre la migración de la raíz y la fijación periodontal del segundo molar adyacente.
S. Mukherjee et al., 2016, India.	Evaluación del resultado después de la coronectomía para el manejo de los terceros molares mandibulares en proximidad cercana al nervio alveolar inferior.	La coronectomía reduce significativamente la lesión del nervio alveolar inferior incluso en casos de alto riesgo, así como mínimas complicaciones asociadas a esta técnica, en contraste con la técnica convencional.
Jeffrey A. Elo et al., 2017, USA.	¿El injerto óseo mejora los resultados en la cirugía de coronectomía? Seguimiento clínico y radiográfico a largo plazo (5-9 años) de 78 pacientes adultos.	Los años de seguimiento demostraron reducción de bolsa en distal del segundo molar, así como una falta de migración superior y erupción de las raíces restantes después de que fue realizada la coronectomía.
Yiu Yan Leung, et al., 2018, Hong Kong	Patrón de migración de la raíz después de la coronectomía del tercer molar: un análisis a largo plazo.	Este estudio encontró que la tasa de migración radicular fue alta durante los primeros 6 meses y disminuyó progresivamente. La migración radicular media alcanzó una meseta a los 2 años del postoperatorio y permaneció similar hasta 5 años después de la operación.
Yiu Yan Leung, et al., 2018, Hong Kong.	Regeneración ósea guiada para reducir la migración de la raíz después de la coronectomía del tercer molar inferior: un ensayo clínico aleatorizado.	La migración de la raíz en la coronectomía con regeneración ósea guiada fue menor en comparación con la coronectomía sola y con características quirúrgicas similares, así como la regeneración periodontal de segundos molares adyacentes.
M. H. Pedersen et al., 2018, USA.	Coronectomía de terceros molares mandibulares: Estudio clínico y radiológico de 231 casos. Con un período de seguimiento de 5,7 años en promedio.	La evidencia sugiere que la coronectomía es un procedimiento seguro para terceros molares mandibulares en estrecha relación al NAI. La incidencia de lesión permanente del NAI fue del 1.3%. Eliminación del complejo radicular fue requerido en el 3.5% de los casos y el 11,7% tenían infecciones postoperatorias. En el seguimiento final, los pacientes mostraron condiciones clínicas sanas y sin signos de continua migración.
Panagiotis Pitros, et al., 2019, UK.	Coronectomía: un estudio retrospectivo.	La coronectomía es una técnica relativamente segura para la preservación del NAI. Sin embargo, las investigaciones prospectivas a gran escala son necesarias para determinar con mayor precisión la presencia de complicaciones a corto, mediano y largo plazo.
Lucas Borin MOURA et al., 2020, Brasil.	Resultados después de la coronectomía del tercer molar mandibular.	Concluye que, la coronectomía es una técnica alternativa y eficiente para la extracción del tercer molar mandibular, cuando las raíces dentales están en estrecha relación con el NAI. Se esperan resultados particulares, especialmente la migración de raíz. Sin embargo, en casos de esmalte residual o exposición, será necesario un procedimiento adicional. En todos los casos, la función del NAI se conservó.
Yiu Yan Leung, et al., 2020, Hong Kong.	Regeneración ósea a nivel distal del segundo molar adyacente después de la coronectomía del tercer molar inferior: Un análisis de largo plazo.	Se observó regeneración ósea de aproximadamente 3 mm en el sitio distal del segundo molar después de la coronectomía del tercer molar. La cantidad de regeneración ósea no fue afectada por la edad o la dirección de impactación, pero los pacientes masculinos suelen tener más regeneración considerando la evidencia de la literatura existente. Sugieren realizar ensayos aleatorios controlados para comparar directamente las dos técnicas quirúrgicas y así confirmar los hallazgos.

Discusión

En la presente revisión sistemática, los artículos que se incluyeron fueron evaluados con sus resultados (infección, alveolo seco, daño al NAI), efectos adversos como migración radicular, coronectomía fallida, exposición radicular a la cavidad oral, y la necesidad de un segundo tiempo quirúrgico. Además, se revisaron las variantes utilizadas durante sus procedimientos que pudieron ser de relevancia en los porcentajes de éxito.

El protocolo realizado por Mónaco y colaboradores intenta definir una guía clínica que pueda ser útil para el cirujano que implementa la coronectomía por primera vez. Por su parte, realizó 100 coronectomías en 98 pacientes, donde no se registró daño al NAI o coronectomías fallidas en la muestra (0%). Una segunda cirugía para extraer las raíces retenidas fue realizada en 5 casos (5%): 1 caso de pulpitis y 4 casos de erupción de raíz en la cavidad oral debido a la migración de las raíces en el postoperatorio. Una segunda cirugía correctiva sin la extracción de raíces retenidas fue necesaria en 4 (4%) de los casos: en 3 casos para eliminar los restos de esmalte que evitó la formación de hueso alrededor de las raíces y en 1 caso para disminuir la hiperplasia gingival distal al segundo molar.¹⁰

Por otra parte, la presencia de manifestaciones clínicas a largo plazo sobre 612 coronectomías de terceros molares inferiores en 458 pacientes fueron evaluados entre Junio 2006 y Mayo de 2013 por Yiu y colaboradores, y estas a su vez revisadas durante un periodo de tiempo: a la 1era semana, 6 meses, 12 meses, 24 meses, 36 meses y 60 meses de seguimiento, donde fueron disminuyendo los casos que asistieron a

revisión, presentándose 612 casos, 596 casos, 529 casos, 411 casos, 324 casos y 126 casos, respectivamente a cada fecha de seguimiento. Se observó déficit neurosensorial en un caso (0.16%). La tasa de infección después de la coronectomía en el postoperatorio de la 1era semana fue del 2,9% (18/612). Un caso (0.19%, 1/529) postoperatorio de 12 meses. Un caso (0.24%, 1/411) postoperatorio a los 24 meses, que requirió la eliminación de la raíz retenida. No hubo incidencias de infección en los postoperatorios correspondientes a 6 meses, 36 meses y 60 meses. Hubo un 31,2% (191/612) de los casos que informaron dolor en el postoperatorio de la 1era semana.

El dolor postoperatorio fue evaluado utilizando el índice EVA, con un puntaje de 3.2 (S.D.1.7) de 10. Los casos que se quejaron de dolor en el postoperatorio de 6 meses, 12 meses y 24 meses fueron 0.50% (3/596), 0.38% (2/529) y 0.49% (2/411), respectivamente. La intensidad del dolor en la escala EVA a los 6 meses, 12 meses y 24 meses fueron 2.7 (S.D.0.58), 2.5 (S.D. 0.71) y 2.0 (S.D. 0) de 10, respectivamente. El alveolo seco se reportó en 1 solo caso (0.16%). La tasa general de exposición de la raíz fue del 2.3% (14/612). Todas las raíces, excepto una, fueron removidas después de ser expuestas en la cavidad oral. La exposición del borde de la raíz fue observada en un caso a los 60 meses, que se trató con el recorte del borde expuesto. Las incidencias de la exposición radicular en el postoperatorio de 0-6 meses, 7-12 meses, 13-24 meses, 25-36 meses y 37-60 meses fueron 0.67% (4/596), 0.38% (2/529), 0.73% (2/411), 0.31% (1/324) y 2.4% (3/126), respectivamente. No se desarrolló ninguna patología en algún caso. 20 casos requirieron un segundo tiempo quirúrgico, siendo un 3.3%.¹¹ En 2015, se llevó a cabo un estudio de 12 coronectomías, donde se utilizó regeneración ósea guiada en 6 pacientes con terceros molares con proximidad al NAI de manera bilateral,

comparándolos con un grupo control en donde no se realizó ningún tipo de regeneración. No se presentó dolor, infección, dehiscencia de la herida o exposición de la raíz del tercer molar de los 3 meses a 12 meses postoperatorios, y no hubo diferencias significativas en la morbilidad postoperatoria entre los grupos.

Hubo tendencias a la reducción de las profundidades de sondeo en los tres sitios distales del segundo molar en ambos grupos, pero ninguno fue significativo. Donde hubo una diferencia significativa fue en el patrón de migración radicular a los 3, 6 y 12 meses con regeneración 0.56 mm, 0.63 mm y 0.63 mm, respectivamente, mientras que sin regeneración se observó un desplazamiento de 2.8 mm, 3.3 mm y 3.8 mm, respectivamente.¹²

En una evaluación de veinte terceros molares mandibulares impactados, en 18 pacientes con alto riesgo de lesión al NAI, según los criterios de Rood, en un examen radiográfico periapical intraoral reportado por Mukherjee, ninguno tuvo lesión del NAI y ninguno requirió una segunda extracción quirúrgica. No hubo incidencia de infección postoperatoria y ninguna requirió una segunda intervención quirúrgica. Sin embargo, dos de los pacientes presentaron fracaso en la coronectomía (10%) debido a la movilización de las raíces en el intraoperatorio, y las raíces fueron removidas. En uno de los casos, un paciente desarrolló una hemorragia profusa. Además, un paciente tuvo parestesia temporal del nervio lingual.¹³

La coronectomía con injerto óseo es un procedimiento predecible que debe considerarse en pacientes con riesgo de desarrollar trastornos sensoriales o en aquellos con sondaje preoperatorio y profundidades > 4 mm en las superficies distales de los molares adyacentes. En un estudio retrospectivo, un total de 78 pacientes (92 dientes) fueron incluidos entre edades de los 20 a 59 años los cuales fueron sometidos a procedimientos

de CI (coronectomía con injerto) entre junio de 2006 y noviembre de 2012. De estos, 14 recibieron CI de manera bilateral, mientras que 64 recibieron CWG unilateral en los órganos dentales #38 o #48. En el sondeo preoperatorio, las profundidades mostraron 7 sitios con bolsas de 4 mm, 28 sitios con bolsas de 5 mm, 30 sitios con 6 mm, 16 sitios de 7 mm, 8 sitios de 8 mm y 3 sitios con 9 mm. Las profundidades de sondeo postoperatorias de un año mostraron que 81 sitios se normalizaron a una profundidad de 3 mm, y 11 sitios mejoraron significativamente a una profundidad de 4 mm. Todas las profundidades de sondeo preoperatorio de 4 mm - 7 mm mejoraron a profundidades postoperatorias de 3 mm. Todas las profundidades de sondeo preoperatorias de 8 mm - 9 mm mejoraron a profundidades postoperatorias de 4 mm. Ninguno de los 92 dientes experimentó infección, migración de raíz o retratamiento, según lo confirmado mediante CBCT y Radiografía panorámica.¹⁴

En su estudio prospectivo con 3 a 5 años de seguimiento, el patrón de migración de la raíz después la coronectomía del tercer fue evaluado a largo plazo en 356 coronectomías realizadas en 254 pacientes. Todos los pacientes tuvieron seguimiento a los 3 años. Se tomaron radiografías panorámicas antes de la operación y a la semana, 6, 12, 24, 36 y 60 meses después de la operación. Los patrones de migración de raíz fueron grabados, y los factores de edad, sexo, tipo y patrón de impactación, así como forma de raíz fueron analizados con respecto a la tasa de migración radicular. Se registró que la mayor parte de la migración de raíz ocurre dentro de los 6 (91.1%) y 12 meses (61.4%) del postoperatorio. A partir de los 24 meses, menos del 5% migró. Se determinó que, la edad es un factor que afecta la migración de raíz, ya que esta disminuyó con el aumento de la edad (un aumento de 0.203 mm menos por año en edad). En este estudio, la migración media total

de la raíz a los 6 meses, 12 meses, 24 meses, 36 meses y 60 meses después de la operación fue de 1.98 mm, 2.67 mm, 2.92 mm, 2.96 mm y 2.80 mm, respectivamente.⁹

En otro estudio, se comparó la disminución de migración radicular en coronectomías con y sin regeneración ósea guiada a largo plazo. En 48 pacientes un total de 96 coronectomías fueron realizadas, con 48 coronectomías en cada grupo con y sin regeneración ósea.

La migración de la raíz en el grupo de estudio fue de 0.04 mm, 0.55 mm, 0.82mm, 0.94mm y 1.1 mm en el postoperatorio correspondiente a 2 semanas, 3 meses, 6 meses, 12 meses y 24 meses, respectivamente. La migración radicular del grupo control fue de 0.16 mm, 1.6 mm, 2.4 mm, 3.0 mm y 3.5 mm respectivamente. La raíz retenida migró menos en coronectomías con ROG, en comparación con la coronectomía aislada, y portó morbilidades quirúrgicas similares y periodontales en regeneración de segundos molares adyacentes. La coronectomía con ROG complementaria debería tener menos probabilidad de exposición radicular a largo plazo (3 años o más), debido a la incrustación de las raíces cubiertas por hueso regenerado, lo que evita una segunda operación para eliminar la raíz expuesta.¹⁵

Pedersen y colaboradores, realizaron un seguimiento clínico y radiológico de 231 casos de coronectomía, con un período de seguimiento medio de 5.7 años reportando los siguientes hallazgos: total de complicaciones 16% (37), extracción del tercer molar 3.5% (8), 2.2% (5) debido a migración, 0.4% (1) por infección, 0.4% (1) debido a fractura de ángulo de mandíbula, 0.4% (1) debido a comunicación de la bolsa periodontal con las raíces, infección tratada con antibióticos 11% (27), cirugía adicional para remover tejido de granulación 0.4% (1), sangrado postoperatorio 0.9% (2). Profundidad de sondeo distal al segundo molar: 2 mm 27% (54), 3 mm 41% (82), 4 mm 23.5%

(47), 5 mm 7.5% (15), 6 mm 1% (2).¹

Por su parte, Panagiotis Pitros, menciona que la coronectomía es un procedimiento relativamente seguro para la conservación del NAI en terceros molares de alto riesgo.

En su estudio, un total de 124 pacientes fueron invitados a participar y un total de 28 pacientes regresaron para su revisión. Del resto de los pacientes, los datos fueron extraídos de sus registros dentales. Se informó lesión del NAI en 5 casos (4,3%) como complicación a corto plazo y en 2 casos (3,5%) como complicación a largo plazo. Un paciente presentó erupción de raíces en la cita de revisión 7 años después de la cirugía. En este estudio, se registraron complicaciones "muy" a largo plazo, ya que los 28 pacientes que regresaron para una revisión fueron vistos en un promedio de 4.8 años después de la operación. Sin embargo, también confirmó la aparición de resultados adversos relacionados con el procedimiento y, por lo tanto, se requirió mayor investigación para verificar la prevalencia de complicaciones a corto y largo plazo.¹⁶

Una serie de casos clínicos fueron reportados por Borin Moura y colaboradores, donde se describieron resultados diferentes entre ellos de la coronectomía del tercer molar inferior. Todos los pacientes tenían las raíces en estrecha relación con el NAI confirmado por tomografía cone beam. El primer caso con 2 años de seguimiento únicamente observó que las raíces retenidas migraron 3.35 mm sin exposición a la cavidad oral. El segundo caso, sin embargo, 30 días después de la operación, mostró dolor, edema, trismus, y drenaje purulento en la región. El tratamiento agudo consistió en analgésicos, antibióticos, higiene local y enjuague bucal con clorhexidina al 0,12%, luego la infección se resolvió sin un procedimiento quirúrgico adicional. En 3 años de seguimiento, las raíces retenidas migraron 10.5 mm. En el tercer caso, seis meses después de la operación, el paciente

presentó dolor espontáneo, clínicamente, se observó una incompleta regeneración de la mucosa. La radiografía panorámica mostró esmalte residual en el fragmento del diente #48, por lo tanto, un procedimiento quirúrgico adicional se realizó para eliminar el esmalte residual. En 1 año de seguimiento, no hubo síntomas y a la evaluación radiológica se demostró una curación ósea exitosa y 0,74 mm de migración de las raíces retenidas, mientras que, en el cuarto caso, sin embargo, se observó una migración considerable del fragmento restante: 3,4 mm a la cresta ósea. A 1 año del postoperatorio, se informó abultamiento intraoral en la región. Por lo tanto, las raíces retenidas fueron eliminadas. El análisis histológico no mostró presencia de esmalte y el postoperatorio fue sin incidentes.¹⁷

En un estudio realizado con ayuda de Cone beam en 48 coronectomías, las cuales fueron realizadas en 37 pacientes con una media de seguimiento de 93.2 ± 8.7 meses. El nivel óseo aumentó en los aspectos Disto-Vestibular (DV), Mesio-Distal (MD) y Disto-Lingual (DL) fue de 3.2 ± 1.6 mm, 3.5 ± 1.5 mm y 3.2 ± 1.6 mm, respectivamente; los niveles óseos fueron significativamente más altos que las mediciones preoperatorias ($p < 0.001$). En este estudio se encontraron tres hallazgos importantes: (1)

La coronectomía parecía dar lugar a la generación de una cantidad considerable de hueso en la parte distal, sitio del segundo molar adyacente. (2) La edad no fue un factor relacionado con la cantidad de regeneración ósea. (3) La dirección de la impactación tampoco fue un factor que influyera en la regeneración ósea. En general, la regeneración pudo recuperar más de 3 mm de nivel óseo, reduciendo la distancia entre la unión amelocementaria y el nivel óseo de alrededor de 5 mm hasta 2 mm.¹⁸ De los estudios antes mencionados, podemos concluir que, la coronectomía es un procedimiento seguro como una alternativa a la extracción del

tercer molar cuando está en íntima relación con el NAI. Los estudios han demostrado que es una técnica efectiva en la prevención de lesiones al NAI en casos de alto riesgo, así como presentar resultados positivos a largo plazo con mínima morbilidad. La elección de la coronectomía debe planificarse antes de la cirugía y se debe utilizar el protocolo correcto para reducir la probabilidad de complicaciones intra y post operatorias.

La coronectomía no debe dar pauta a su uso descontrolado por parte del clínico sin experiencia como sustituto a la extracción convencional del tercer molar mandibular, queriendo justificar su empleo con el grado de éxito que se observa en los estudios. Como podemos ver en los estudios antes mencionados, este procedimiento requiere una evaluación completa clínica, radiográfica y tomográficamente, los cuales deben ser registrados y archivados en el expediente clínico del paciente como evidencia legal en caso de ser necesario. Se sugiere que este procedimiento sea realizado únicamente por cirujanos maxilofaciales, quienes son los profesionales con más experiencia en el área para realizar un diagnóstico más asertivo para la selección del caso.

Sin embargo, la futura dirección a nuevas investigaciones debería abrirse a comparar su efectividad en pacientes comprometidos sistémicamente, como una alternativa a la necesidad de extraer el tercer molar en el cual está en riesgo el NAI, ya que como pudimos observar todos los estudios tuvieron como criterio de inclusión a pacientes sanos para realizar sus investigaciones.

Bibliografía

1. Pedersen, M. H., Bak, J., Matzen, L. H., Hartlev, J., Bindsvlev, J., Schou, S., & Nørholt, S. E. (2018). *Coronectomy of mandibular third molars: a clinical and radiological study of 231 cases with a mean follow-up period of 5.7 years*. *International journal of oral and maxillofacial surgery*, 47(12), 1596–1603.
2. Knutsson, K., Lysell, L., & Rohlin, M. (1989). *Postoperative status after partial removal of the mandibular third molar*. *Swedish dental journal*, 13(1-2), 15–22.
3. Blaeser, B. F., August, M. A., Donoff, R. B., Kaban, L. B., & Dodson, T. B. (2003). *Panoramic radiographic risk factors for inferior alveolar nerve injury after third molar extraction*. *Journal of oral and maxillofacial surgery: official journal of the American Association of Oral and Maxillofacial Surgeons*, 61(4), 417–421.
4. Pogrel, M. A., Lee, J. S., & Muff, D. F. (2004). *Coronectomy: a technique to protect the inferior alveolar nerve*. *Journal of oral and maxillofacial surgery : official journal of the American Association of Oral and Maxillofacial Surgeons*, 62(12), 1447–1452.
5. Sencimen, M., Ortakoglu, K., Aydin, C., Aydintug, Y. S., Ozyigit, A., Ozen, T., & Gunaydin, Y. (2010). *Is endodontic treatment necessary during coronectomy procedure?*. *Journal of oral and maxillofacial surgery : official journal of the American Association of Oral and Maxillofacial Surgeons*, 68(10), 2385–2390.
6. Pogrel, M. A., Lee, J. S., & Muff, D. F. (2004). *Coronectomy: a technique to protect the inferior alveolar nerve*. *Journal of oral and maxillofacial surgery : official journal of the American Association of Oral and Maxillofacial Surgeons*, 62(12), 1447–1452.
7. Frafjord, R., & Renton, T. (2010b). *A review of coronectomy*. *Oral Surgery*, 1-7.
8. Hatano, Y., Kurita, K., Kuroiwa, Y., Yuasa, H., & Ariji, E. (2009). *Clinical evaluations of coronectomy (intentional partial odontectomy) for mandibular third molars using dental computed tomography: a case-control study*. *Journal of oral and maxillofacial surgery : official journal of the American Association of Oral and Maxillofacial Surgeons*, 67(9), 1806–1814.
9. Leung Y. Y. (2019). *Guided bone regeneration to reduce root migration after coronectomy of lower third molar: a randomized clinical trial*. *Clinical oral investigations*, 23(4), 1595–1604.
10. Monaco, G., Vignudelli, E., Diazzi, M., Marchetti, C., & Corinaldesi, G. (2015). *Coronectomy of mandibular third molars: A clinical protocol to avoid inferior alveolar nerve injury*. *Journal of cranio-maxillo-facial surgery : official publication of the European Association for Cranio-Maxillo-Facial Surgery*, 43(8), 1694–1699.
11. Leung, Y. Y., & Cheung, L. K. (2016). *Long-term morbidities of coronectomy on lower third molar*. *Oral surgery, oral medicine, oral pathology and oral radiology*, 121(1), 5–11.
12. Leung Y. Y. (2016). *Coronectomy of lower third molars with and without guided bony regeneration: a pilot study*. *The British journal of oral & maxillofacial surgery*, 54(2), 155–159.
13. Mukherjee, S., Vikraman, B., Sankar, D., & Veerabahu, M. S. (2016). *Evaluation of Outcome Following Coronectomy for the Management of Mandibular Third Molars in Close Proximity to Inferior Alveolar Nerve*. *Journal of clinical and diagnostic research : JCDR*, 10(8), ZC57–ZC62.
14. Elo, J. A., Sun, H. B., Dong, F., Nguyen, K., & Zakhary, K. (2017). *Does Bone Grafting Improve Outcomes in Coronectomy Surgery? Long-Term (5- to 9-Year) Clinical and Radiographic Follow-Up of 78 Adult Patients*. *Journal of oral and maxillofacial surgery : official journal of the American Association of Oral and Maxillofacial Surgeons*, 75(7), 1330–1337.
15. Leung, Y. Y., & Cheung, K. Y. (2018). *Root migration pattern after third molar coronectomy: a long-term analysis*. *International journal of oral and maxillofacial surgery*, 47(6), 802–808.
16. Pitros, P., Jackson, I., & O'Connor, N. (2019). *Coronectomy: a retrospective outcome study*. *Oral and maxillofacial surgery*, 23(4), 453–458.

17. MOURA, L. B., VELASQUES, B. D., BARCELLOS, B. M., DAMIAN, M. F., & XAVIER, C. B. (2020). *Outcomes after mandibular third molar coronectomy*. RGO - Revista Gaúcha de Odontologia, 68.

18. Leung, Y. Y., Yeung, A., Ismail, I. N., & Wong, N. (2020). *Bone regeneration at the distal aspect of the adjacent second molar after lower third molar coronectomy: a long-term analysis*. International journal of oral and maxillofacial surgery, S0901-5027(20)30124-7. Advance online publication.

Correspondencia:

Kenji Yamamoto Valenzuela
kenjiyamamoto11@hotmail.com

Artículo de Revisión / Review.

Consideraciones en el manejo dental del paciente hipertenso

Agustín Tiol Carrillo.

*Especialista en Estomatología Pediátrica del Instituto Nacional de Pediatría.
Profesor en Universidad Anáhuac Norte y UAM Xochimilco.*

Paulina Sofía Guerra Rentería.

María Fernanda Rodríguez Gallegos.

*Alumnas de la licenciatura en Odontología
Universidad Anáhuac del Norte.*

Resumen.

El conocer los parámetros de atención en el manejo odontológico del paciente hipertenso es una prioridad, pues se trata de una de las enfermedades sistémicas más prevalentes en México. De acuerdo a las especificaciones de la American Heart Association y el American College of Cardiology, se considera hipertensa a cualquier persona que tenga una presión sistólica mayor a 130 mmHg y una presión diastólica mayor a 80 mmHg.

El objetivo del presente artículo es discutir los conceptos actuales sobre la hipertensión arterial sistémica (HAS) y darlos a conocer a los estudiantes de odontología, además de informar sobre el manejo del paciente hipertenso en el consultorio dental así como las posibles manifestaciones clínicas y complicaciones que los pacientes pudieran presentar.

Palabras clave: Hipertensión arterial, medicina en odontología, manejo multidisciplinario.

Introducción

El corazón es el órgano encargado de bombear la sangre hacia la totalidad de los tejidos del cuerpo, producto de este bombeo, se produce cierta presión sobre las paredes de las arterias que varía con cada fase del ciclo cardíaco, constituido por dos períodos, uno de relajación denominado diástole y otro de contracción denominado sístole.¹

Durante la sístole el corazón alcanza a ejercer una presión de 120 mmHg y, durante la diástole una presión 80 mmHg aproximadamente, fácilmente medibles en el consultorio a través de un esfigmomanómetro.

Si bien, estos valores son constantes, las cifras de presión arterial varían en diferentes momentos del día², aumentándose en períodos de estrés y disminuyendo en períodos de reposo.

Existen diferentes formas en las que el cuerpo mantiene la presión arterial dentro de parámetros normales, entre estos se encuentran los barorreceptores localizados en dos zonas, una de ellas es una dilatación conocida como seno carotídeo que se ubica en la carótida interna, y en el cayado aórtico, estos receptores son sensibles a la distensión³, por lo que al aumentar la presión arterial, la distensión ocasionada en estas arterias envían impulsos nerviosos al bulbo raquídeo inhibiendo así el número de señales transmitidas desde el centro vasomotor, causando una disminución de la actividad de bombeo del corazón y una dilatación de los vasos periféricos permitiendo que el flujo sanguíneo regrese a la normalidad.

Otra vía de regulación de la presión es dada por el riñón a través del *sistema renina angiotensina aldosterona*, cuyo objetivo es la retención de iones sodio para su reintegración al torrente sanguíneo. Cuando el riñón detecta una disminución de la presión arterial, libera una enzima conocida como renina, misma que divide el *angiotensinógeno en angiotensina I*, que viaja inactiva por el torrente sanguíneo hasta que es convertida por la *enzima convertidora de angiotensina (ECA) en angiotensina II*, considerada como el vasoconstrictor más potente del cuerpo humano.

La *angiotensina II* provoca la constricción de las paredes de las arteriolas y estimula la liberación de aldosterona por las glándulas suprarrenales y de la vasopresina, estas dos hormonas asisten a la retención de sodio por parte de los riñones.

La HAS puede definirse como un trastorno vascular en donde los vasos tienen una tensión persistentemente alta según las especificaciones de la *Organización Mundial de la Salud*. Esta tensión persistente puede generar daños irreversibles en los mismos vasos y en el corazón.

La *Sociedad Europea de Cardiología* ofreció en 2018 una clasificación sobre la presión arterial normal, normal alta e hipertensión^{4,5,6} (*Cuadro 1*).

Categoría	Valor de referencia
TA óptima	<120/80mmHg.
TA normal	120-129/80-84mmHg.
TA normal alta	130-139/85-89mmHg.
HAS grado 1	140-159/90-99mmHg.
HAS grado 2	160-179/100-109mmHg.
HAS grado 3	>180 / >110mmHg.

Cuadro 1. Clasificación de la presión arterial de acuerdo a la Sociedad Europea de Cardiología de 2018.

EPIDEMIOLOGÍA DE LA HAS

La HAS afecta a 800 millones de personas en el mundo, sin embargo en México, se diagnostican aproximadamente 450,000 casos nuevos de hipertensión al año, siendo una cifra subjetiva, ya que se estima que 47.3% de las personas afectadas no han sido diagnosticadas.⁷

El tipo de HAS más común, encontrada en más del 95% de los casos es conocida como hipertensión primaria o esencial de origen predominantemente idiopático y el otro 5% corresponde a la hipertensión secundaria, que aparece por patologías renales, endócrinas, cardiovasculares y neurológicas^{8,9}.

Los factores de riesgo para la HAS pueden ser modificables y no modificables, dentro de los modificables se encuentran la actividad física, cambio de hábitos alimenticios, tabaquismo, alcoholismo y obesidad.

Por otra parte, dentro de los factores no modificables están antecedentes familiares de hipertensión, hombres de más de 40 años, mujeres posmenopáusicas y el grupo étnico.¹⁰

TRATAMIENTO MÉDICO DE LA HAS

El tratamiento médico de la HAS puede ser de dos tipos: farmacológico y no farmacológico.

El farmacológico consiste en la administración de medicamentos como *los diuréticos (tiazídicos y del asa de Henle), bloqueadores β adrenérgicos (cardioselectivos, bloqueadores α , no cardioselectivos), antagonistas de calcio, inhibidores de la enzima convertidora de angiotensina, bloqueadores alfa y antagonistas de los receptores de angiotensina II¹¹*, su clasificación se muestra en el cuadro 2.

El tratamiento no farmacológico consiste en cambios del estilo de vida, disminución del consumo de sodio y grasas en la dieta,

consumo de frutas y verduras, mantenimiento de peso ideal, realización de actividad física y eliminar hábitos nocivos como el tabaquismo y alcoholismo¹².

Fármaco	Sustancia
Diuréticos	Furosemida. Clorotiazida. Hidroclorotiazida, Clortanidona. Bendroflumetiazida.
Bloqueadores β Adrenérgicos.	Metoprolol. Propranolol.
Bloqueadores α	Prazocina. Metildopa.
Antagonistas de calcio.	Diltiazem. Verapamilo. Nifedipino. Amlodipino. Felodipino.
Antagonistas de receptores de angiotensina II.	Candesartán. Losartán. Telmisartán. Valsartán.
Inhibidores de la ECA.	Captopril. Enalapril.

Cuadro 2. Fármacos más utilizados en el tratamiento médico de la HAS.

MANEJO ODONTOLÓGICO DEL PACIENTE CON HAS

Durante la elaboración de la historia clínica así como en cada cita, es obligación del odontólogo tomar los signos vitales del paciente y registrarlos en el expediente.

En caso de que las cifras se encuentren fuera de parámetros normales, el odontólogo debe indagar a profundidad en los factores de riesgo ya comentados con anterioridad.

No hay que olvidar que la consulta odontológica genera estrés y ansiedad en la mayoría de los pacientes, lo cual puede modificar los valores de presión arterial y confundir al odontólogo, este fenómeno se le conoce como *hipertensión de bata blanca*, la cual es desencadenada por respuestas neuroendócrinas al estrés agudo que activan receptores β^1 y β^2 por parte de la adrenalina y noradrenalina que incrementa la frecuencia cardíaca.¹³

En pacientes ansiosos es posible prescribir ansiolíticos una noche antes de la cita y 45 minutos antes de la consulta para mantener los valores de TA estables y citar a los pacientes preferentemente por las tardes ya que al despertar existe un aumento de la TA por las mañanas alcanzando un pico máximo al medio día.⁶

La *Secretaría de Salud* recomienda tomar la presión dos veces en cada consulta para poder comparar las cifras entre si.

En aras de buscar una causa objetiva de la presión alta se recomienda solicitar estudios de laboratorio, siendo el más importante la química sanguínea a partir de la cual podemos evaluar valores de relevancia como *electrolitos (Na, K y Ca), creatinina y glucosa sérica, colesterol total, HDL, triglicéridos y ácido úrico*.

En caso de detectar anomalías en los valores que pudieran indicar algún daño orgánico se debe interconsultar con un médico que confirme el diagnóstico. No hay que olvidar que el tratamiento del paciente con HAS debe ser multidisciplinario, y el odontólogo tiene la obligación de mantenerse en contacto con el médico tratante en todo momento.

Por otra parte, cuando el paciente se encuentre ya diagnosticado con HAS, y esté bajo tratamiento adecuado, los procedimientos odontológicos no deben ser modificados con respecto a los brindados a un paciente sano, siempre y cuando el paciente se encuentre dentro del *grado 1 y 2 de HAS* de acuerdo a la

Sociedad Europea de Cardiología.^{5,6}

Son pocas las manifestaciones bucales asociadas a HAS, estas son secundarias a los fármacos que les son administrados, siendo la hiposalivación la manifestación más frecuente vinculada con el desarrollo de caries, enfermedad periodontal e infecciones micóticas. Algunos pacientes hipertensos son tratados con bloqueadores de canales de calcio fuertemente asociados a *hiperplasia gingival medicamentosa*. Asimismo, las tiazidas se asocian con la aparición de lesiones liquenoides.⁶

En caso de un aumento superior al 20% de las cifras base debe omitirse cualquier tratamiento dental y sólo si se tratara de una emergencia referir de inmediato al hospital para que la atención odontológica sea ejecutada dentro de un medio hospitalario donde se cuente con la infraestructura e insumos necesarios para resolver cualquier complicación.⁶

En cuanto a la administración de anestésicos locales con vasoconstrictor, no existe contraindicación en su administración en pacientes en etapa 1 y 2 de HAS siempre y cuando las dosis sean acorde a su peso. No hay que olvidar que el objetivo del vasoconstrictor es disminuir la toxicidad, aumentar el tiempo de trabajo y su efectividad.

El omitir la administración de anestésico puede generar dolor que se traduzca clínicamente en producción de abundantes cantidades de adrenalina endógena capaz de generar una emergencia hipertensiva, ya que el estrés y la ansiedad son capaces de aumentar la presión sanguínea.

Ser hipertenso controlado no es una contraindicación para el uso de anestésicos locales con vasoconstrictor, en estos pacientes pueden utilizarse con seguridad vasoconstrictores como *la epinefrina, la levonordefrina y la felipresina* a dosis terapéuticas y concentraciones adecuadas.¹⁴

Sólo en casos específicos debe omitirse de

forma absoluta la administración de vasoconstrictor: cuando el paciente no sea apegado al tratamiento médico, cuando la TA supere los 160/100mmHg aún bajo tratamiento y cuando el paciente sea tratado con bloqueadores de receptores β adrenérgicos como el propanolol y algunas otras patologías cardiovasculares.⁶

En pacientes hipertensos crónicos debe tenerse especial precaución ya que son estos los pacientes que pueden desencadenar una crisis hipertensiva, la cual puede producir daño en órganos blanco como la aorta, el cerebro, el corazón y los riñones, este evento acontece cuando la TA supera los 220/120mmHg.

En casos en donde se manifieste una crisis hipertensiva aguda en el consultorio dental, se sugiere la administración de nifedipino o captopril sublingual.^{5,15}

Conclusión

La hipertensión es una de las patologías más prevalentes en la población mexicana y es también una de las enfermedades con mayor riesgo de producir una emergencia en el consultorio dental si el paciente no es debidamente abordado durante la consulta. El odontólogo tiene la obligación de registrar los signos vitales cada sesión para detectar nuevos casos de hipertensión y tomar las precauciones necesarias en los pacientes ya diagnosticados durante una intervención odontológica bajo las recomendaciones ya establecidas a lo largo del artículo. No hay que olvidar que una emergencia deja de existir si se toman las precauciones necesarias para evitarla.

Bibliografía

1. Guyton A, Hall J. *Tratado de fisiología médica*. España: Elsevier; 2016.
2. Gamboa AR, Rospigliosi BA. *Más allá de la hipertensión arterial*. Acta Med Per 2010;27(1):45-51.
3. Rafael H. *Función reguladora del arco reflejo presorreceptor sobre la vía simpática descendente*. Rev Mex Cardiol 2006;17(3):127-131.
4. Ramos MV. *Hipertensión arterial: novedades de las guías 2018*. Rev Urug Cardiol 2019;34:53-60.
5. Gutiérrez LP, Gutiérrez JHA. *Urgencias médicas en odontología*. México: Manual Moderno;2012.
6. Castellanos SJL, Díaz GL, Gay ZO. *Medicina en odontología. Manejo dental de pacientes con enfermedades sistémicas*. México: Manual Moderno;2002.
7. Campos NI, Hernández B, Pedroza TA, Medina C, Barquera S. *Hipertensión arterial en adultos mexicanos: prevalencia, diagnóstico y tipo de tratamiento*. Ensanut MC 2016. Salud Pública de México 2018;60(3):233-243.
8. Cotran RS, Kumar V, Robbins SL, Schoen FJ. *Patología estructural y funcional*. España: Interamericana-McGraw-Hill;2005. Pp.531-2.
9. Maicas BC, Lázaro FE, Alcalá LJ, Hernández SP, Rodríguez PL. *Etiología y fisiopatología de la hipertensión arterial esencial*. Monocardio 2003;3(V):141-160.
10. Huerta RB. *Factores de riesgo para la hipertensión arterial*. Archivos de Cardiología de México 2001;71(1):208-2010.
11. Bragulat E, Antonio MT. *Tratamiento farmacológico de la hipertensión arterial: fármacos antihipertensivos*. Medicina integral 2001;37(5):215-221.
12. Sosa RJM. *Tratamiento no farmacológico de la hipertensión arterial*. An Fac Med 2010;71(4):241-244.
13. Alcalá CG. *Hipertensión de bata blanca*. Salud Uninorte 2007;23(2):243-250.
14. Díaz GLM, Castellanos SJL, Gay ZO. *Selección de los anestésicos locales adecuados para los pacientes hipertensos*. Revista ADM 2003;LX(2):76-78.
15. San Martín MC, Hampel AH, Villanueva MJ. *Manejo odontológico del paciente hipertenso*. Revista Dental de Chile 2001;92(2):34-40.

Correspondencia:

Agustín Tíol-Carrillo
agustintiolcarrillo@gmail.com

Artículo de Revisión / Review.

Trastorno de Déficit de Atención e Hiperactividad: Manifestaciones orales y manejo odontopediátrico. Revisión de la Literatura.

*Edna del Rocío Díaz González
María Fernanda López Ávalos
Mario Ernesto Olivas Valdez
Ximena Pérez García
Anja Hazel Vega Vega*

Alumnos de 4o. año de la Facultad de Odontología. Universidad De La Salle Bajío

Josué Roberto Bermeo Escalona

Doctor en Ciencias de la Salud.

*Profesor Investigador de Tiempo Completo de la Facultad de Odontología.
Universidad De La Salle Bajío.*

Resumen.

El trastorno por déficit de atención con hiperactividad (TDAH) es una enfermedad que afecta el comportamiento de las personas, manifestándose con síntomas como inquietud, falta de atención y comportamiento impulsivo. Los síntomas asociados se presentan desde una edad temprana e interfieren con el funcionamiento y desarrollo del individuo afectado. Generalmente, los niños mejoran su condición con la edad, pero algunos adultos diagnosticados aún experimentan problemas, como trastornos del sueño y de ansiedad. Esta patología debe ir acompañada de consultas médicas constantes y orientación psicológica en busca del manejo y control de la sintomatología, facilitando así la vida cotidiana del individuo y de las personas que lo rodean. La atención médica y dental del afectado suele ser un reto para el médico, ya que la insistencia, dedicación y esfuerzo deben incrementar por parte del experto. Este artículo tiene como objetivo el comprender la afectación del TDAH en pacientes pediátricos, conocer la incidencia de las afecciones orales más comunes en esta población e implementar técnicas de apoyo para brindar atención odontológica eficaz en caso de que se presente un paciente con estas características.

Palabras clave: Manejo de conducta, Odontología Pediátrica, Repercusiones orales, Salud oral, TDAH.

Introducción

El trastorno por déficit de atención con hiperactividad (TDAH), también conocido como desorden hiperquinético, es una alteración en el desarrollo que se presenta desde edad temprana, sus principales consecuencias son falta de atención, hiperactividad e impulsividad. Posee un fuerte componente genético, con múltiples genes involucrados, que interactúan con factores ambientales y neurobiológicos, aumentando la susceptibilidad y heterogeneidad del cuadro clínico.¹

El TDAH debe ser diagnosticado con una base clínica. La evaluación diagnóstica conlleva un análisis de la historia familiar, un análisis psicológico y físico del paciente. Si este es menor de edad, se tomará como apoyo el análisis del comportamiento que observen sus padres u otros adultos cercanos a él.²

Los hallazgos más consistentes apuntan a una dismorfología, disfunción y baja conectividad de múltiples redes neuronales, lo que refleja los distintos dominios cognitivos afectados en TDAH, como inhibición, atención, percepción del tiempo y aversión a la espera.³

Los estudios realizados para detectar TDAH deben ser complementados con análisis psicológicos y la realización de preguntas específicas, ya que alrededor del 50% de niños que pasan por este tipo de pruebas, muestran un diagnóstico saludable a pesar de sus hábitos inadecuados de conducta. Se debe procurar tener certeza en el diagnóstico, ya que comúnmente se puede confundir con depresión, trastornos de apego, frenéticos y bipolares. Reconocer los signos con la ayuda de un profesional ayudarán a obtener un diagnóstico preciso.²

El objetivo de la presente Revisión de la Literatura es describir las manifestaciones orales y el manejo por parte de Odontología Pediátrica para pacientes con TDAH, presentando primeramente el contexto médico y posteriormente, las técnicas de manejo en la clínica odontológica.

Referencias históricas

El doctor Alexander Crichton fue el primer médico en hablar de TDAH, y estudió sus formas en 1798. Debido a los signos clínicos, se le otorgaron varios nombres a esta condición antes de llegar al término actual, tales como: desorden del desarrollo post encefálico, síndrome por un mínimo daño cerebral, mínima disfunción cerebral y desorden hiperquinético impulsivo.⁴

Estadísticas

Se ha reportado que este trastorno afecta principalmente a hombres, siendo diagnosticado de tres o hasta ocho veces más en varones que en mujeres (odds ratio de 3:1 a 8:1), pudiéndose

deber a que las mujeres tienen mayor posibilidad a ser erróneamente diagnosticadas.⁵

Se ha demostrado que el TDAH es de las afectaciones más comunes en niños de edad temprana.¹ Lamentablemente, este padecimiento suele ir de la mano con otros trastornos adicionales, aproximadamente el 75% de las personas con TDAH sufre de desórdenes combinados, esto puede afectar el tratamiento y progreso del paciente. Entre ellos se encuentran disfunción motora, problemas del lenguaje, discapacidad para adquirir habilidades escolares, ansiedad, tics, entre otros.²

Otro punto importante que podría explicar en parte los problemas de ejecución y aprendizaje

disminuido, es una reducción del volumen cerebral en un 3-5%, observándose en áreas prefrontales, en ganglios basales y cerebelo.¹

Se ha observado que los pacientes con TDAH también tienen desventajas en el ámbito laboral, ya que son cuatro veces menos propensos a recibir un título universitario que sus padres. Suelen tener relaciones conflictivas con su familia y amigos, y tienden a demostrar una actitud problemática. Incluso en algunos casos, se han detectado tendencias suicidas.²

No se sabe claramente qué ocasiona que los niños presenten TDAH, pero algunos estudios de radiología realizados en los cerebros de los niños afectados muestran que el volumen total del cerebro se encuentra reducido. Se ha encontrado que la condición es hereditaria en un porcentaje cercano al 90%, y que existen algunos factores predisponentes como parto prematuro, consumo materno de alcohol, tabaco o drogas, además de algunas toxinas presentes en el ambiente.⁶

FISIOPATOLOGÍA

Genética

Se conoce que la causa más común de TDAH es por herencia genética. Sin embargo, existen varios síndromes que están asociados al TDAH, como: Síndrome de X frágil, microdelección Síndrome 22q11, esclerosis tuberosa y el síndrome de Williams-Beuren.²

Factores ambientales

Otro factor importante es el riesgo ambiental, que incluye rasgos como el estrés materno, tabaquismo, consumo de alcohol durante el embarazo, bajo peso del neonato, prematuridad, toxinas en el medio ambiente, condición psicosocial desfavorable y algunos factores dietéticos.²

Características conductuales

De acuerdo con los artículos analizados para esta Revisión de la Literatura, se puede definir al TDAH como un trastorno mental crónico y progresivo relacionado con el periodo de la niñez. Algunas características son la ejecución de actividades sin considerar las consecuencias, incapacidad para concentrarse o mala organización. Aproximadamente el 3-7% de niños en edad escolar padecen este trastorno, y algunos factores ambientales o genéticos pueden estar relacionados con esta condición.⁷

El TDAH se divide en 3 grupos: 1) Predominante inatento, 2) Predominante hiperactivo-compulsivo y 3) Tipo combinado.¹

La sintomatología del TDAH difiere entre los afectados, pero concentrarse en situaciones que demandan atención, mantener un estado de tranquilidad y el control de los impulsos son algunos de los déficits que presentan.

Conforme el niño crece, algunos síntomas disminuyen y se reduce la necesidad de estar en constante movimiento, perdurando síntomas secundarios como falta de atención, incapacidad de planificación e impulsividad. En la edad adulta los síntomas principales son inestabilidad emocional, irritabilidad y cambios de humor.²

Estos niños suelen presentar dificultades particulares con la ira y la impulsividad, ya que presentan una desregulación emocional durante situaciones estresantes, lo cual provoca altos niveles de intensidad emocional, haciendo que el niño no pueda regular sus emociones.

Los problemas de manejo del comportamiento en niños con TDAH están relacionados con el temperamento difícil, ya que hay presencia de sobreactividad, bajo control de las emociones, falta de atención y un estado de ánimo negativo.⁸

TRATAMIENTO PSICOLÓGICO PARA TDAH

Usualmente la primera fase que se usaba para manejar este trastorno eran los métodos medicinales, aunque hoy en día se prefiere combinar la terapia conductual con farmacoterapia para reducir la dosis de medicamentos y así los efectos secundarios que estos pudieran provocar.⁷

Un buen historial familiar del paciente con TDAH es fundamental para el tratamiento, ya que se presentan factores de riesgo que contribuyen a la persistencia del trastorno.¹ En menores de edad se recomienda fomentar a los padres la importancia de un adecuado seguimiento, de igual manera, es preferible informar en el jardín de niños o escuela del paciente para trabajar en conjunto.²

Tratamiento farmacológico

Se ha determinado que el tratamiento farmacológico para el TDAH ha reducido la conducta delictiva, abuso de sustancias, pensamientos suicidas y accidentes. Esto es debido a que la medicación crea un estado de bienestar y bloquea las conductas asociadas con los trastornos psiquiátricos.

La decisión de recetar el medicamento siempre deberá ser prescrita por un profesional y sólo en caso de no observar mejoría en los síntomas del paciente con una previa terapia conductual.² La primera fase en el tratamiento para el TDAH consiste en destroanfetamina y metilfenidato (Ritalin), el cual es un agonista indirecto de la dopamina. Como inconveniente, se han observado varios efectos secundarios como: Xerostomia y reducción en la producción de saliva, lo que podría conducir a la aparición de lesiones de caries. Otros fármacos comúnmente utilizados para tratar este trastorno incluyen: Bupropión, risperidona y antidepresivos

tricíclicos.⁷

Cuando se receta el medicamento debe hacerse por períodos breves, incluyendo períodos de suspensión. Para tratar trastornos mentales asociados, deberá remitirse al paciente a terapia de conducta, terapia familiar y uso de medicamentos alternos para tratar padecimientos como depresión, tics y Trastorno Obsesivo Compulsivo (TOC).²

Repercusiones orales del tratamiento farmacológico

Como se mencionó anteriormente, los niños con TDAH presentan repercusiones orales debido a su tratamiento farmacológico, y es importante conocer los efectos secundarios de los mismos, ya que en su mayoría el riesgo de caries es mayor al aumentar la acidez y los niveles de bacterias en cavidad oral.¹ Según la literatura, los medicamentos que se emplean para este trastorno causan hiposalivación y xerostomía. Aunque contrario a esto, en un estudio realizado en Estambul, se observó que los niños con TDAH medicados mostraron una prevalencia de caries dental y una salud periodontal similares a los no medicados.⁵

Otras condiciones bucodentales

En un estudio realizado por Vafaei *et al.*, se demostró un mejor estado de salud bucal en pacientes con TDAH bajo terapia de retroalimentación neurológica, lo cual comprueba la importancia de las terapias no medicinales, que a su vez ocasionan menos efectos secundarios orales y una mejora de los problemas de conducta en pacientes con TDAH. En cambio, los niños bajo tratamiento farmacológico con Metilfenidato (Ritalin), presentaron un flujo salival disminuido y un índice de placa más alto. Por tanto, en términos del estado de salud bucal, se prefiere que los

niños reciban terapia psicológica en lugar de medicamentos.⁷

Estudios realizados en Estados Unidos han comprobado que los niños con TDAH de edades entre 6 y 10 años presentan una mayor frecuencia de lesiones de caries en el esmalte. Se piensa que algunas de las probables causas de mayor riesgo de caries en pacientes con TDAH son una mala higiene bucal y un mayor consumo de alimentos y bebidas azucaradas. Además, según la literatura, se ha informado que estos niños presentan una mayor incidencia de bruxismo, discinesia y traumatismos dentales.⁵

Abordajes odontológicos para el manejo de conducta

El entorno dental es un lugar estresante y puede provocar desarrollo de ansiedad dental y problemas en el manejo de comportamiento en los niños, ya que estos son más vulnerables al momento de afrontar los problemas desafiantes durante la cita.⁸

Es recomendable que los padres estén presentes en las consultas, y se les debe informar acerca de prevención y manejo de accidentes dentales en casa. A los niños que presentan bruxismo, se les debe realizar un tratamiento personalizado y apoyarlos con guardas oclusales. Tanto el personal de salud como los padres de familia deben alentar a los niños con TDAH a realizar actividades en donde practiquen su concentración y memorización.⁴

En el caso de los pacientes pediátricos que toman medicación para el TDAH, las citas matutinas son ideales debido a que las concentraciones del fármaco son óptimas, por lo que los niños están más atentos en ese horario.³

Otras estrategias que pueden ser implementadas en el consultorio dental son: Hacer una cita en donde el niño se familiarice con el espacio de trabajo, que asista a citas que impliquen poco tiempo de trabajo, dar varios descansos intraoperatorios, brindar instrucciones que

sean entendibles y fáciles de acatar, utilizar el método decir-mostrar-hacer y darle premios cuando se porten bien.⁴

Como se comentaba anteriormente, se debe optar primero por técnicas no farmacológicas. La distracción audiovisual (DAV) disminuye la ansiedad y las fobias dentales en los niños durante los procedimientos dentales.

La música, la visualización de videos y el uso de gafas tridimensionales son útiles durante la consulta dental en este grupo de niños. Se ha demostrado una reducción en los niveles de ansiedad durante las sesiones de tratamiento en los niños distraídos con gafas de video.³

En caso de que no muestre una conducta adecuada en el consultorio, se puede considerar como opción el uso de sedantes, tales como el Demerol, el Óxido Nitroso o la Prometazina. El odontólogo debe manejar con cuidado estos medicamentos, ya que el niño se encuentra en previo tratamiento con estimulantes y puede generar un efecto contradictorio.⁴

Puntos importantes a considerar

En resumen, deben considerarse ciertas medidas durante el tratamiento dental en pacientes con TDAH, tales como:

- Conocimiento del historial dental y los medicamentos que consume el paciente.
- Evitar usar palabras que generen ansiedad dental, como "inyección" o "dolor".
- Asegurarse de la toma del medicamento 30 o 60 minutos antes de la cita, preferentemente atenderlos en el turno matutino.
- Una instrucción a la vez, corta y clara.
- Se debe explicar al paciente cómo debe comportarse durante la consulta dental e incentivarlo cuando se porte bien.
- Es importante darle varios descansos durante la consulta
- Trabajar en conjunto con el médico especialista tratante.
- Preferir consultas cortas.

Conclusiones

El TDAH es un trastorno del desarrollo que suele diagnosticarse en edad temprana, tiene mayor recurrencia en hombres que en mujeres, y requiere de un tratamiento multidisciplinario temprano para lograr mejores resultados.

Entre las manifestaciones bucodentales más comunes, se encuentran: xerostomía, lesiones de caries en esmalte, bruxismo, discinesia y traumatismos dentales. Por lo cual es importante conocer el estado de salud del paciente, la terapia farmacológica asignada y dar un trato específico mediante citas matutinas, instrucciones claras, cortas y siempre acompañado de los padres. Los pacientes con este trastorno están más expuestos a padecer enfermedades bucodentales, por lo cual serán pacientes recurrentes en el consultorio dental y se debe procurar atenderlos de la manera más segura y eficiente.

Bibliografía

1. Chau YCY, Lai KYC, McGrath CPJ, Yiu CKY. **Oral health of children with attention deficit hyperactivity disorder.** Eur J Oral Sci 2016.
2. Banaschewski T, Becker K, Döpfner M, Holtmann M, Rösler M, Romanos M: **Attention-deficit/hyperactivity disorder—a current overview.** Dtsch Arztebl Int 2017; 114: 149–59.
3. Fakhruddin KS, ElBatawi H, El-Damanhoury HM. **Behavioral management using sequenced treatment paradigm and audiovisual distraction during dental treatment in children with attention deficit/hyperactivity disorder.** Eur J Dent 2018;12:262-8.
4. Adyanthaya A, Ismail S. **Attention deficit Hyperactivity disorder - a review, dental implications and treatment recommendations for dental professionals.** Journal of Dental and Medical Sciences. 2016;15(4):115-122.
5. Pinar-Erdem A, Kuru S, Ürkmez ES, Sepet E, Günes H, Yildiz N, et al. Oral health status and its relation with medication and dental fear in children with attention-deficit hyperactivity disorder. Niger J Clin Pract 2018;21:1132-8.
6. Sinha S, Praveen P, Rani SP, Anantharaj A. **Pedodontic Considerations in a Child with Attention Deficit Hyperactivity Disorder: Literature Review and a Case Report.** Int J Clin Pediatr Dent 2018;11(3):254-259.
7. Vafaei A, Vafaei I, Nourazar G, Akbarzadeh R, Erfanparast L, Shirazi S. **Comparison of the effect of pharmacotherapy and neuro-feedback therapy on oral health of children with attention deficit hyperactivity disorder.** J Clin Exp Dent. 2018;10(4):e306-11.
8. Aminabadi NA, Najafpour E, Erfanparast L, Jamali Z, Pournaghi-Azar F, Tamjid-Shabestari S, Shirazi S. **Oral health status, dental anxiety, and behavior-management problems in children with oppositional defiant disorder.** Eur J Oral Sci 2016; 124: 45–51.

Correspondencia:

Edna del Rocío Díaz-González

E-mail: edg65596@udelasalle.edu.mx

Artículo de Revisión / Review.

Cirugía Intrauterina para Labio y Paladar Hendido: Una nueva alternativa. Revisión de la Literatura.

*Luz Selene Bravo Lezama
Denisse Villegas Enríquez
Mario Alejandro de Jesús Flores Trigo
Paola Trujillo Rocha
Samuel Nefthalí Caudillo Manríquez*

Alumnos de 4º año de la Facultad de Odontología. Universidad De La Salle Bajío.

Benjamín Morales Trejo

*Cirujano Maxilofacial. Docente de la Facultad de Odontología.
Universidad De La Salle Bajío.*

Resumen.

La condición de Labio y Paladar Hendido (LPH) ha sido identificada como una deformidad craneofacial común en los recién nacidos de diferentes etnias y países del mundo, con una incidencia aproximada de 1 afectado por cada 700 nacidos vivos. Esta condición representa casi la mitad de todas las anomalías craneofaciales.

Comúnmente afecta las vías respiratorias, la alimentación, la audición, el habla, y también aspectos psicológicos y económicos. El diagnóstico oportuno mediante las nuevas técnicas ayuda a que el equipo médico pueda formular un plan de acción eficaz y brindar opciones a los padres. Existe la cirugía tradicional con reparación del defecto después del nacimiento en un orden cronológico específico. Se espera que pronto la corrección durante el periodo fetal sea también una opción recomendada. En modelos animales se ha experimentado un método de Cirugía Fetal de mínima invasión, técnica que parece ser prometedora por disminuir la aparición de cicatrices y evitar problemas asociados. Antes de considerar esta alternativa como una opción primaria, se necesitan considerar los riesgos a la madre y al feto. La presente Revisión de la Literatura expone el conocimiento actual sobre la Cirugía Fetal para LPH.

Palabras clave: Cirugía intrauterina, Cirugía Maxilofacial, Labio y Paladar Hendido.

INTRODUCCIÓN Y CONTEXTO NACIONAL

La condición de Labio y Paladar Hendido (LPH) ha sido identificada como una deformidad craneofacial muy común en los bebés de diferentes etnias y países del mundo.¹

En México se inició la primera Clínica Multidisciplinaria de atención a pacientes con LPH, a cargo del profesor Fernando Ortiz Monasterio y un pequeño grupo de pioneros en el Hospital General de México, en el año de 1960. Esta Clínica fue la primera de su categoría en Latinoamérica, integrando servicios estomatológicos especializados, quirúrgicos actualizados y terapia del lenguaje en una práctica multidisciplinaria.

En el año 1975 se fundó la Asociación Mexicana de Labio y Paladar Hendido y Deformidades Craneofaciales, A.C., incluyendo especialistas en Genética, Ortodoncia, Cirugía Plástica, Otorrinolaringología, Foniatría, Audiología, Pediatría, Estomatología, entre otros.²

ETIOLOGÍA DE LPH

El LPH es el resultado de una falla en la cascada de eventos que ocurren durante la embriogénesis, cuando los procesos nasales y maxilares se unen. Algunas de las causas pueden ser genéticas, errores en la transformación de los factores de crecimiento, nutricionales, factores ambientales, drogas, enfermedades maternas, cáncer, entre otros.³

PREVALENCIA Y ESTADÍSTICA DE LPH

Con respecto a los datos estadísticos de LPH, se encontraron los siguientes datos relevantes:

- La prevalencia de LPH en el año 2011 fue de 6.64 por cada 10,000 individuos.⁴
- La malformación facial de LPH surge en aproximadamente 1 de cada 700 nacidos vivos.¹
- El LPH representa casi la mitad de la incidencia de todas las anomalías craneofaciales.³
- Específicamente en México, del año 2008 al 2015, se reportaron 799 casos nuevos en hombres y 529 en mujeres. En el año 2007, la prevalencia nacional de LPH fue de 0.77 por cada 1,000 nacidos vivos.⁵

¿POR QUÉ INTERVENIR EN PACIENTES CON LPH?

Los individuos con LPH normalmente sufren de problemas de autoestima por consecuencias estéticas que esto implica.⁴ Por tanto, es importante que los niños que presentan estas condiciones reciban una intervención temprana para mejorar su función, estética y calidad de vida.

Esta condición puede afectar las vías respiratorias, la alimentación, la audición y el habla del niño, así como la salud psicológica. El diagnóstico de LPH, así como cualquier condición asociada, puede resultar benéfico para una mejor preparación por parte de la familia y el personal de atención médica.⁶

INTERVENCIÓN CLÁSICA

Un diseño quirúrgico ideal debería restaurar de manera competente funciones como el habla, la masticación, la respiración y la estética, mientras que se preserva el potencial de crecimiento normal en el área afectada.⁷

Con respecto a los tiempos quirúrgicos, se ha propuesto el siguiente cronograma terapéutico para pacientes con LPH:

1. Primeros 4 meses de vida: Realizar ortopedia prequirúrgica, en caso de ser necesaria.
2. 4 a 6 meses de edad: Cierre quirúrgico de la fisura labial, eventualmente con osteoplastia del paladar.
3. 15 a 20 meses de edad: Estafilorrafia o veloplastia.
4. 5 – 6 años de edad: Cierre quirúrgico de fisuras residuales.
5. 8 – 12 años de edad: Velofaringoplastia.
6. A partir de los 15 años: Cirugía nasal.⁸

Existen varias técnicas quirúrgicas, entre las que se pueden mencionar:

- Protocolo de Schweckendiek (comenzar con la reparación del paladar blando)
- Protocolo de Semb, también llamado "Oslo" (reparación del paladar duro y labio a los 3 meses de nacidos).⁷
- Técnica de Von Langenbeck (dos colgajos para PH incompleto)
- Técnica de Veau-Kilner (retroceso de dos colgajos).⁹

Aunque la Cirugía Fetal puede ser considerada injustificable debido a los riesgos implicados, existen algunas preguntas que se deben contestar oportunamente antes de avanzar al siguiente paso en este tipo de procedimientos, para informar por completo a los padres y despejar dudas.⁴

Las técnicas de Cirugía Fetal pueden ser:

- Técnica de "cirugía abierta", donde el acceso al feto es por medio de histerectomía.
- Por "abordaje percutáneo", donde se utiliza un fetoscopio a través de las paredes abdominales y uterinas.
- Método "tratamiento ex utero intrapartum", donde el procedimiento se realiza en el feto antes de cortar el cordón umbilical.

Las técnicas mencionadas se utilizan para corregir algunas de las siguientes anomalías o malformaciones fetales: Uropatía obstructiva, Estenosis pulmonaria o aórtica, Hernia congénita diafragmática, Espina bífida, Resección de masas intratorácicas, entre otras.^{10,12}

CONCEPTOS SOBRE CIRUGÍA FETAL

En la actualidad, la Cirugía Fetal ha permitido una corrección temprana de ciertas anomalías congénitas previamente diagnosticadas mediante ultrasonido. Sin embargo, es importante saber que dichas intervenciones tienen altas tasas de morbilidad (partos prematuros o rupturas de membrana) y de mortalidad (muerte fetal).¹⁰

En la planeación quirúrgica se debe de tener en cuenta el crecimiento normal de todas las zonas involucradas, así como las funciones básicas del habla, la masticación, la respiración y la estética.⁷

Para realizar una Cirugía Fetal, actualmente la selección se basa en los defectos anatómicos que representen un menor riesgo a ser tratados intrauterinamente que a los tres meses de nacimiento.¹¹

ELEMENTOS DE DIAGNÓSTICO

Las nuevas técnicas de diagnóstico, junto con los abordajes de mínima invasión, ayudan a minimizar muchos de los riesgos asociados a la Cirugía Fetal. Un diagnóstico oportuno y preciso es posible por medio de ecografías y resonancias magnéticas, entre otros elementos de estudio. Además, mediante el uso de fetoscopia y tecnología de video endoscópico, se puede realizar el diagnóstico de algunas malformaciones desde la novena semana de gestación.¹⁰

Se han realizado modelos tridimensionales de alta definición en fetos, basados en imágenes tomográficas computarizadas con una alta definición, las cuales ayudan a tener un amplio campo de trabajo al momento de la planeación de la cirugía. El uso de modelos de impresión es importante para la planeación de

la reconstrucción, aprendizaje de anatomía y entrenamiento quirúrgico, facilitando un mejor tratamiento para el feto con alguna deformidad craneal.¹³

Para el análisis de LPH, se realiza ecografía de cara y cresta alveolar como diagnóstico, incluyendo imágenes 3D y, si se llegara a encontrar una anomalía, se procede a realizar una imagen de resonancia magnética fetal para una mejor valoración. Las imágenes de la cara incluyen las fosas nasales y los labios en el plano coronal, los alveolos en el plano axial, la nariz y el mentón en el plano sagital.⁶

Hoy en día, el escaneo de la cara con ultrasonido se ha convertido en una rutina estándar, logrando que el diagnóstico prenatal de LPH sea posible, con una tasa de detección de hasta un 88%.¹⁴

Estudios en especies

El primer procedimiento de LPH en un modelo animal fue hace 30 años, y se ha determinado que se necesitan más estudios sobre el crecimiento y desarrollo en modelos animales para conocer los efectos quirúrgicos de LPH durante el periodo fetal.⁴ En modelos animales se ha experimentado un método de mínima invasión, llamado "keyhole", el cual requiere de una incisión muy pequeña para el acceso al feto. Esto disminuye la probabilidad de ruptura de membranas y parto prematuro.

El cierre quirúrgico efectivo por medio de suturas y/o grapado ha sido comprobado en primates como la mejor forma de prevenir complicaciones. El modelo estándar para los estudios de malformaciones craneofaciales en animales son las ovejas en el periodo intermedio de gestación.

Estos estudios han demostrado que el "no reparar" el LPH en la etapa fetal, causó problemas en el desarrollo de la premaxila, comparado al desarrollo normal en los fetos que sí fueron intervenidos. Aunque los estudios animales son

bastante prometedores, no se puede saber con seguridad si los resultados serían los mismos en humanos.¹⁰

Diagnóstico temprano para LPH e impacto en los padres

El diagnóstico prenatal, con ayuda de la ecografía bidimensional, se puede realizar a partir de la semana número 18 o 20 de vida intrauterina.⁶

El asesoramiento hacia los padres es importante, debido a que se les debe enseñar cómo manejar la situación y controlar sus emociones antes del nacimiento del bebé.¹³ Los padres pueden experimentar sensaciones como miedo, tristeza, preocupación y alto estrés al enterarse de que sus hijos llegarán al mundo con una malformación.¹⁵

Es importante que los padres estén conscientes de las consecuencias y los pasos quirúrgicos para prepararlos psicológicamente.¹⁶

El tratamiento intrauterino podría disminuir la necesidad de intervenciones psicológicas y físicas, y al mismo tiempo mejorar el aspecto económico que usualmente es necesario después del nacimiento.¹⁰ Los padres, al recibir información necesaria sobre el padecimiento de sus hijos, se preparan, entienden la situación y evitan interrumpir el embarazo.¹⁵

Las ventajas de saber con anticipación, es que los padres tendrán oportunidades para educarse y planificar la atención neonatal, además de poder realizar pruebas genéticas. Una de las desventajas del conocimiento prematuro puede ser el crear un trauma en los padres. Pero, en la mayoría de los casos, los padres prefieren saber de antemano para poder prepararse previamente y no hasta después del nacimiento.¹⁴

Es muy importante que los doctores y el equipo expliquen a los padres y estén activos en el asesoramiento sobre el tratamiento de las posibles dificultades, como el habla y la

audición. Para aclarar dudas, se les pueden mostrar imágenes reales de las operaciones y los resultados finales. Se ha encontrado que la mayoría de los padres que recibieron un diagnóstico temprano, buscaron la asesoría profesional para llevar un buen resultado durante el embarazo.¹⁴

Algunos padres suelen presentar shock, miedo, ansiedad y estrés después de recibir un diagnóstico prenatal de cualquier malformación o anomalía en su bebé antes de nacer.

Esto es debido a la incertidumbre y la falta de conocimiento de la condición. Se sugiere que ellos reciban asesoría psicológica que los ayude a navegar en el diagnóstico y recibir toda la información disponible: Descripción de la anomalía, causas, pronóstico, métodos de parto, riesgos al feto y a la madre, opciones de terminación de gestación, métodos de reparación fetal y/o postnatal, y costos.¹⁶ La Cirugía Fetal para la corrección de LPH puede evitar muchos de los aspectos antes mencionados, ya que corregir el defecto antes del parto disminuye no sólo los efectos físicos y estéticos, sino también los efectos psicológicos y económicos, ya que los padres no tendrán que ver a su hijo con la deformidad, y la reparación prenatal elimina la necesidad de tratamientos extensos postnatales.¹⁰ Los aspectos psicológicos negativos asociados a la corrección postnatal se pueden atenuar al preparar a los padres y a la familia con un mayor conocimiento acerca de la anomalía y el plan de tratamiento, al igual que los cuidados necesarios para asegurar una buena calidad de vida del paciente.¹⁵

INTERVENCIONES INTRAUTERINAS PARA LPH

Durante la etapa fetal, es importante la monitorización de signos vitales como la temperatura, el ritmo cardiaco y la saturación de oxígeno por medio de sondas endoscópicas.¹⁰

La Cirugía Fetal puede disminuir la cicatriz de la operación y lograr un resultado más estético, así como disminuir los efectos negativos que se presentan cuando la reparación se realiza postnatalmente. Ya que, con el método tradicional, se interrumpe el desarrollo y crecimiento nasomaxilar.¹¹

Las heridas fetales van desde una reparación sin cicatrices hasta la formación de cicatrices durante la gestación. En una representación de piel fetal, se ha demostrado que las cicatrices se presentan después de las 24 semanas de gestación, así que se sugiere que la reparación del labio sea antes de la mitad del segundo trimestre para una buena regeneración.¹¹

Un estudio ultrasónico tridimensional permite al cirujano plástico dar el asesoramiento prenatal para el tipo de LPH exacto, incluida su gravedad. La intervención de un cirujano durante la fase prenatal es un fenómeno relativamente nuevo. Kemp et al. mostraron que las dudas y tranquilidad de los padres se redujeron significativamente al presenciar una asesoría de un cirujano plástico antes del nacimiento de su hijo.¹⁴

Cabe destacar que el equipo multidisciplinario involucrado en la Cirugía Fetal para LPH incluye las siguientes especialidades: Ginecología, Radiología, Genética, Anestesiología, Cirugía Craneofacial, Cirugía Plástica Pediátrica, Psicología, entre otros.

VENTAJAS

Tomando en cuenta que el LPH afecta el tercio medio facial, y que es una consecuencia de por vida, la Cirugía Fetal es una opción viable que pueden ofrecer los cirujanos craneofaciales para evitar los defectos estéticos en este grupo de pacientes. Se han estudiado las características de recuperación ósea sin cicatriz en heridas fetales, además de que las células del feto tienen una alta capacidad de diferenciación.⁴

La cirugía intrauterina de LPH es una intervención que tiene la ventaja de ofrecer una corrección la deformidad principal y que puede reducir el número de las cirugías posteriores al nacimiento que se tendrían que realizar con el método tradicional.¹¹

DESVENTAJAS

No existen muchos casos en humanos reportados en la literatura acerca de intervenciones intrauterinas para LPH, además de que los estudios han disminuido durante los últimos 15 años. Se plantea que los riesgos a la madre y al feto son muy altos como para considerar esta cirugía como una opción aceptable, ya que la condición de LPH no se considera fatal si no fuese atendida en la etapa fetal.⁴

Por el momento, la cirugía uterina abierta y exposición fetal cuentan con un gran riesgo, tanto como para la madre como para el feto. Se debe tener extrema precaución al realizar dicho procedimiento. Se recomienda realizar más investigación antes de realizar esta intervención para reparación de defectos craneofaciales en humanos.¹⁷

Actualmente, se conoce que algunos de los problemas secundarios de la Cirugía Fetal son trabajo de parto prematuro o muerte fetal.¹¹

La técnica de cirugía abierta, junto con infecciones y efectos no deseados de los tocolíticos, forman parte de la lista de riesgos extremos, ya que pueden desencadenar contracciones uterinas y hasta muerte fetal.¹⁰

Conclusiones

La Cirugía Fetal para LPH parece tener un futuro prometedor, pero es necesario que se continúe con los estudios para poder seguir avanzando en el conocimiento del tema. La epidemiología del LPH demuestra que son muchos los niños afectados por esta condición, y es importante recordar que por cada niño también hay una familia que se encuentra indirectamente afectada. Entre las ventajas de la Cirugía Fetal, se pueden mencionar el aspecto psicológico, dado que los padres no verán a su hijo nacer con el defecto facial, además del beneficio estético, con el cual se evita la aparición de cicatrices marcadas. Por otro lado, también existe la ventaja funcional porque se logra un crecimiento maxilar armónico. Se espera que, en un futuro cercano, este tipo de cirugía sea una de las primeras opciones de tratamiento para LPH, pero sin los riesgos que existen hoy en día al realizar dicha intervención.

Bibliografía

1. Mossey PA, Little J, Munger RG, Dixon MJ, Shaw WC. *Cleft lip and palate*. Lancet. 2009;374(9703):1773-1785.
2. Trigos Micoló I. *Resumen histórico de la atención de labio y paladar hendidos en México*. Cir Plast. 2012;22(2):104-116.
3. Ahmed MK, Bui AH, Taioli E. *Epidemiology of Cleft Lip and Palate. Designing Strategies for Cleft Lip and Palate Care*. IntechOpen. 2017.
4. Ozturk S, Karagoz H, Zor F, Inangil G, Kara K. *Fetal Cleft Lip/Palate Surgery: End of a Dream?*. Fetal Pediatr Pathol. 2016;35(4):277-281.
5. García RE, Serrano RMA, Aguilar MH. *Panorama epidemiológico de labio y paladar hendido en México*. Cir Plast. 2017;27(1):10-15.
6. Fan KL, Black CK, Mantilla-Rivas E, et al. *Coordination of the Fetal Medicine Institute and the Cleft and Craniofacial Center: Application to Early Management of Infants With Cleft Lip and Palate*. J Craniofac Surg. 2019;30(7):2061-2064.
7. Shi B, Losee JE. *The impact of cleft lip and palate repair on maxillofacial growth*. Int J Oral Sci. 2015;7(1):14-17.
8. Bedón Rodríguez M, Villota González LG. *Labio y Paladar Hendido: Tendencias actuales en el manejo exitoso*. Archivos de Medicina (Col) 2012;12(1):107-119.
9. Ruslin M, Dom L, Tajrin A, et al. *Establishing cleft services in developing countries: Complications of cleft lip and palate surgery in rural areas of Indonesia*. Arch Plast Surg. 2019;46(6):511-517.
10. Papadopoulos NA, Papadopoulos MA, Kovacs L, et al. *Foetal surgery and cleft lip and palate: current status and new perspectives*. Br J Plast Surg. 2005;58(5):593-607.
11. Lorenz HP, Longaker MT. *In utero surgery for cleft lip/palate: minimizing the «Ripple Effect» of scarring*. J Craniofac Surg. 2003;14(4):504-511.
12. Kodali BS, Bharadwaj S. *Foetal surgery: Anaesthetic implications and strategic management*. Indian J Anaesth. 2018;62(9):717-723.
13. Schlund M, Levailant JM, Nicot R. *Three-Dimensional Printing of Prenatal Ultrasonographic Diagnosis of Cleft Lip and Palate: Presenting the Needed «Know-How» and Discussing Its Use in Parental Education*. Cleft Palate Craniofac J. 2020;57(8):1041-1044.
14. Maarse W, Boonacker CWB, Swanenburg de Veye HFN, et al. *Parental Attitude Toward the Prenatal Diagnosis of Oral Cleft: A Prospective Cohort Study*. Cleft Palate Craniofac J. 2018.
15. Sreejith VP, Arun V, Devarajan AP, Gopinath A, Sunil M. *Psychological Effect of Prenatal Diagnosis of Cleft Lip and Palate: A Systematic Review*. Contemp Clin Dent. 2018;9(2):304-308.
16. Marokakis S, Kasparian NA, Kennedy SE. *Prenatal counselling for congenital anomalies: a systematic review*. Prenat Diagn. 2016;36(7):662-671.
17. Devarakonda V, Kumar S, Daneshwari M. *Intrauterine Cleft Repair: Step towards Perfection*. J. Int Oral Health 2012;4(3):11-15.

Correspondencia:

Luz Selene Bravo-Lezama

E-mail: lbl67272@udelasalle.edu.mx

Artículo de Revisión / Review.

Secuelas pulpares de traumatismos en incisivos permanentes con ápice abierto y su tratamiento. Revisión de la Literatura.

*María Fernanda Luna Montes
Gerardo José Fernández Recinos
Luis José De Silva Lara
Carlos Martínez Calderón
Daniel Enrique Parker Schmidt*
Alumnos de 4º año de la Facultad de Odontología.
Universidad De La Salle Bajío.

Mónica Judith Mayorga Mata
Especialista en Endodoncia. Docente de la Facultad de Odontología.
Universidad De La Salle Bajío.

Resumen.

En pacientes pediátricos que presentan dientes permanentes que aún no han culminado su proceso de maduración y todavía presentan un ápice abierto, se debe de tratar de preservar la vitalidad pulpar para lograr un completo desarrollo radicular. En aquellos que presenten traumatismos, el objetivo es favorecer un adecuado desarrollo de la raíz, sin que se vea perjudicado o se generen resorciones radiculares. Asimismo, en órganos dentales que lleguen a presentar una completa necrosis pulpar, es necesario realizar un tratamiento de conductos para evitar cualquier complicación en el mismo diente a tratar o bien en las estructuras adyacentes. La presente Revisión de la Literatura expondrá las secuelas y los tratamientos pulpares indicados para los incisivos permanentes con ápice abierto que han sufrido traumatismos.

Palabras clave: Ápice abierto, Endodoncia, Incisivo, Pulpa, Traumatismo dental

Introducción

Es conocido que la mayoría de los traumatismos dentales en edad pediátrica se generan a partir de accidentes en casa, escuela u otras instalaciones. Actualmente, el 30% de los accidentes de tráfico o deportivos que sufren los niños entre 7 y 10 años acaban en lesiones traumáticas en sus dientes.¹ Teniendo una mayor incidencia por los dientes incisivos superiores y en el sexo masculino por caídas traumáticas.² Existen ocasiones en que los traumatismos dentales involucran el tejido pulpar, inflamándolo o exponiéndolo, lo cual conlleva a la necesidad de un tratamiento pulpar para protegerlo y completar del desarrollo radicular. En pacientes pediátricos que presentan dientes que aún no han culminado su proceso de maduración, se debe de tratar de preservar la vitalidad pulpar cuando presenten exposiciones pulpares. Así como también, si se encuentra una pulpa necrótica debido al lapso de tiempo tan extenso concurrido desde el incidente hasta el tratamiento, se debe de realizar un tratamiento de conductos.³ Es por esto que es prioritario atender los traumatismos dentales que presentan exposición pulpar de una manera inmediata para evitar complicaciones eventuales en el tejido.⁴

Tomando lo anterior en consideración, el objetivo de este Artículo de Revisión es analizar las opciones de tratamiento para los incisivos con ápice abierto que hayan sufrido algún traumatismo con afección pulpar.

METODOLOGÍA

Se realizó una Revisión de la Literatura, a través de búsquedas en las bases de datos PubMed y EBSCOhost, con las palabras clave en idioma inglés: trauma, incisor, open apex, endodontics y pulp. De las fuentes anteriormente mencionadas, se utilizaron únicamente artículos con texto completo disponible, y estos fueron seleccionados con base en su evidencia y calidad del reporte. Dentro de los criterios de inclusión, cada artículo debía contener al menos dos de las palabras clave de búsqueda, tener acceso al texto completo, ser publicaciones en inglés o español, y limitarse a los últimos 13 años. De la misma forma, se excluyeron todos los artículos en algún idioma diferente a los antes mencionados o que no tuvieran la posibilidad de obtener el texto completo. Como resultados, se seleccionaron once artículos, entre ellos reportes de caso, revisiones sistemáticas y artículos de conferencia.

Además, se revisaron las guías más actuales de Traumatología Dental aplicables a dientes permanentes con ápice abierto para la correcta elaboración de esta Revisión de la Literatura.

TRATAMIENTOS PARA PULPA VITAL

El objetivo de las terapias pulpares en dientes permanentes jóvenes es el mantenimiento de la integridad y vitalidad pulpar, y de la misma forma, lograr que el desarrollo de la raíz no se vea perjudicado y que no se generen resorciones radiculares.⁵ Es de suma importancia atender todos los casos que presenten traumatismos dentales a la mayor brevedad posible, ya que conforme el tiempo transcurre, incrementa la posibilidad de que el órgano dental implicado desarrolle complicaciones y procesos infecciosos. Cuando se realiza un abordaje oportuno, más alto es el porcentaje

de conservación de la vitalidad pulpar, simplificando así el tratamiento y mejorando también el pronóstico.

Con respecto a los dientes afectados con pulpa vital y ápice abierto, se encontraron los siguientes tratamientos pulpares que pueden realizarse:

- Recubrimientos pulpares
- Pulpotomías
- Apicogénesis
- Tratamientos con láser

Recubrimientos pulpares y nuevos materiales

Hasta la reciente aparición del llamado MTA (Agregado de Trióxido Mineral), el hidróxido de calcio se consideraba como la primera opción para la realización de terapias pulpares en dientes vitales.³ El MTA está conformado por partículas que son compatibles con la humedad, este material es utilizado como una potencial y versátil barrera (tapón) apical que posee distintas propiedades, como el buen sellado apical, compatibilidad y buen ajuste. En algunos casos, el MTA puede ser utilizado como tapón apical en caso de que no se haya podido concluir el proceso del cierre apical, permitiendo así que el diente a tratar sea posteriormente obturado con gutapercha y se conserve todo el material utilizado dentro del conducto radicular.⁶

De la misma forma, cabe recalcar que las células producidas por el MTA, crecen paulatinamente y proporcionan una mayor producción de osteocalcina, hormona producida por osteoblastos durante la formación ósea que se incorpora a la matriz del hueso.⁷

Se realizó una comparación entre el MTA y el Biodentine (Cemento de silicato de calcio), en la cual se llegó a la conclusión de que

ambos materiales pueden ser utilizados para recubrimientos pulpares directos, ya que ofrecen un buen rendimiento en su sellado y previenen de esta forma una futura contaminación microbiana.⁸

Pulpotomías

En dientes con tejido pulpar sin alteraciones, en los cuales su cierre apical no ha finalizado por completo y que su tiempo posterior al traumatismo no es extenso, se recomienda realizar la pulpotomía asistida con materiales. Es indispensable mencionar que una pulpotomía es la amputación completa de la pulpa cameral para preservar la pulpa radicular en un estado libre de inflamación y contaminación. El propósito principal de este tratamiento es de igual forma, inducir el cierre apical y conservar la vitalidad de la pulpa.³

El lapso de tiempo para realizarlas idealmente no debe ser mayor a 24 horas después de presentarse la lesión, ya que, estudios recientes han demostrado que aquellos dientes afectados que permanecen sin tratamiento posterior a las primeras 24 horas, son más propensos a presentar infiltrado inflamatorio y, en casos extremos, desarrollar necrosis pulpar.⁹

Un ejemplo de un material óptimo para pulpotomías es el Biodentine, el cual ayuda a mantener la vitalidad pulpar, favorece la completa formación de la raíz y brinda oportunidad de restaurar el órgano dental inmediatamente.³ Al igual que el Biodentine, se puede llegar a utilizar el hidróxido de calcio como material de elección para la realización de una pulpotomía; este debe de ser colocado directamente en contacto con el tejido pulpar libre de inflamación, logrando así un buen sellado en el sistema radicular, para que de esta forma se llegue a minimizar la invasión microbiana en la pulpa remanente.⁹

Apicogénesis

La apicogénesis es un procedimiento realizado en órganos dentales jóvenes en los cuales su tejido pulpar está vital y libre de alteraciones, es decir, sin necrosis pulpar. Esto con el fin de inducir el proceso de maduración de la raíz y su desarrollo normal para lograr el debido cierre apical.³ Un ápice abierto se encuentra generalmente en una raíz de un diente inmaduro que aún está en desarrollo, la ausencia de enfermedad es normal, y el estado del tejido pulpar y de la raíz son factores importantes para el tratamiento del órgano dental.

Tratamientos con láser

En años recientes, se ha analizado el uso de láser dental para disminuir los episodios de inflamación e infección posteriores a un tratamiento pulpar. Por medio de un mecanismo de ablación mediado por agua, el láser de erbio, cromo, itrio, escando, galio y granate (Er,Cr:YSGG) ha llegado a ser muy útil. Diferentes estudios han descubierto que las pulpotomías realizadas con ayuda de láser son un tratamiento alternativo a los procedimientos comunes, ya que no presentan trauma y son asépticos.

Es muy importante saber que la tumefacción del tejido de la pulpa que se ocasiona por una lesión se produce por la suspensión del abasto neurovascular o bien, por un incremento local de la presión del fluido y no por una invasión bacteriana. La exposición al láser ayuda en el manejo de las lesiones y, de la misma forma, disminuye la acumulación de sangre en tejidos blandos, evitando la formación de hematomas postoperatorios.⁵

Es importante aclarar que no todos los tipos de láser producen los mismos efectos sobre los tejidos orales, es por esto que es primordial que el profesional conozca todas las alternativas que la tecnología nos brinda hoy en día, incluyendo

desde el tratamiento endodóntico convencional hasta el tratamiento endodóntico asistido con láser.¹⁰

TRATAMIENTOS PARA PULPA NECRÓTICA

Los traumatismos en pacientes jóvenes pueden dar como resultado una necrosis pulpar en dientes inmaduros.⁶ Es por esto que, cuando se encuentre una pulpa necrótica por el lapso de tiempo tan extenso concurrido desde el incidente hasta el tratamiento, se indicaría la realización de un tratamiento de conductos.³ Varios estudios han mencionado que, usualmente pasados dos meses después del trauma dental sin la debida atención, se desarrolla necrosis pulpar. Sin embargo, en la mayoría de los casos no se observan cambios radiográficos en el área de la fractura o en los tejidos circundantes hasta después de 3 a 13 meses posteriores al traumatismo dental. Los signos evidentes serían resorción radicular o decoloración clínica de la corona dental.¹¹ Por tanto, es prioritario atender los traumatismos dentales que presentan exposición pulpar de una manera inmediata para evitar complicaciones en el tejido. Si el diagnóstico es pulpitis irreversible o necrosis, la cantidad de raíz determinará el tratamiento y, si el ápice se encuentra abierto, se tendrán que valorar otras opciones para realizar el procedimiento correspondiente.⁴

Regeneración pulpar

La regeneración de tejidos vitales en un diente necrótico con lesiones periapicales es posible, y el uso de plaquetas ricas en plasma (PRP) es potencialmente la mejor opción para el procedimiento. Las PRP satisfacen los criterios necesarios para la realización de este tratamiento pues es autólogo, fácil de preparar, rico en factores de crecimiento y degradable con el tiempo. Las ventajas de su utilización incluyen

su fácil uso y tiempo de acción, pero de igual manera hay desventajas que se pueden percibir, como el hecho de que se tiene que contar con un equipo especial para preparar el PRP y, por ende, aumenta el costo del tratamiento para el paciente.⁴

Apexificación

La apexificación es un tratamiento endodóntico que se realiza en dientes permanentes inmaduros que tienen sus ápices abiertos y con un tejido pulpar necrótico. El objetivo de este procedimiento es lograr el cierre apical, facilitando la formación del tejido duro de la raíz.^{8,12}

El material más comúnmente usado para este procedimiento es el hidróxido de calcio, el cual a pesar de tener un éxito del 90% de los casos, presenta algunas desventajas al usarlo. Es por esto que se ha optado por utilizar MTA como un material sustituto, debido a que puede ser colocado en una o dos citas, en comparación a los largos procesos que requiere el tratamiento con hidróxido de calcio, y pudieran llevar a una fractura con una posible futura pérdida del órgano dental.¹²

El MTA es un cemento bioactivo, el cual se convirtió desde 1993 en el material de elección para inducir el cierre apical debido a sus propiedades biocompatibles y su capacidad de inducir la formación de nuevo cemento y ligamento periodontal.⁸

Se han demostrado varias ventajas del MTA debido a que favorece la producción de proteínas el ligamento periodontal e incita la formación de hueso.¹³ Este material es utilizado frecuentemente en dientes con ápices abiertos; sin embargo, puede llegar a causar una decoloración gris en el diente.¹

Actualmente se han investigado otros materiales biocompatibles que cumplan los requisitos necesarios e induzcan igualmente el cierre apical; como lo es el cemento de silicato de calcio,

comercialmente conocido como Biodentine. Este logra el objetivo de una apexificación, ya que es un sustituto bioactivo de la dentina, el cual viene en un polvo compuesto de: Silicato tricálcico, silicato dicálcico, carbonato de calcio, óxido de calcio, óxido de zirconio e hidróxido de calcio. Este material también puede ser utilizado para recubrimientos pulpares directos e indirectos, reparaciones de furca, pulpotomías, restauraciones permanentes en dentina y perforaciones radiculares.⁸ El éxito de una apexificación está íntimamente relacionado a la buena formación de la barrera

sólida de tejido, dado por las células que propician la curación de las estructuras que se encuentran alrededor de la raíz y que se están diferenciando debajo de la misma.⁶

PRONÓSTICO

El transcurso del tiempo en el cual la pulpa se encuentra expuesta, qué tan desarrollado está el diente, el medio clínico y los síntomas de pulpitis irreversible son múltiples agentes que pueden llegar a decretar el buen pronóstico del tratamiento.³

TRATAMIENTOS RECOMENDADOS POR LAS GUÍAS INTERNACIONALES

En la Tabla 1 se ordenan los diferentes traumatismos que pueden sufrir los incisivos con ápice abierto, con su apropiado manejo del tejido pulpar. Esta información puede encontrarse más detalladamente en las Guías Internacionales de Traumatología Dental.^{14,15}

Tabla 1. Tratamientos recomendados por las Guías Internacionales.^{14,15}

Traumatismo	Tratamiento Pulpar recomendado
Fractura coronaria no complicada (sólo afecta el esmalte)	Desinfección con clorhexidina, colocar restauración.
Fractura coronaria complicada (involucra la pulpa)	<ul style="list-style-type: none"> •Pulpotomía •Recubrimiento pulpar directo •Tratamiento de conductos •En todos los casos: Control radiográfico y clínico.
Fractura no complicada corona-raíz (no involucra pulpa)	Eliminar fragmento fracturado, interconsulta con prótesis y periodoncia, alargamiento coronario y restauración.
Fractura complicada corona-raíz (involucra pulpa)	Interconsulta con Periodoncia y Prótesis, eliminar fragmento fracturado, alargamiento coronario, tratamiento de conductos y restauración
Luxación	Reposicionar el órgano dental, ferulización y observación. En caso de presentar afectación pulpar: Realizar apicoformación.

Discusión

Hablando de mínima invasión en tratamientos pulpares para órganos dentales con ápice abierto, se considera que el tratamiento asistido con láser es uno de los más eficientes y recomendados, ya que no es tan invasivo como los tratamientos de conductos convencionales y de la misma forma contribuye a una pronta recuperación en el paciente.^{5,10} Por otro lado, se considera al MTA como un excelente material para tratamientos pulpares como apicogénesis, apicoformación o revascularización de órganos dentales necróticos, ya que cuenta con magníficas propiedades que permiten el correcto desarrollo de los dientes permanentes jóvenes con una tasa de éxito del 90%.¹² De igual forma, la utilización del MTA como material para la realización de un tapón apical en los diferentes dientes puede llegar a ser benéfico, esto igualmente dependiendo de factores como lo son: el estado del órgano dental, la presencia o ausencia de vitalidad pulpar, la concentración con la cual se utilice dicho material y la causa por la cual el diente afectado no ha logrado completamente su cierre apical. Por último, se considera que los tratamientos pulpares pueden ser realizados con materiales clásicos como el hidróxido de calcio.

Conclusión

Es indispensable que el profesional al cual se recurra para la atención dental después de un traumatismo dental de incisivo con ápice abierto, cuente con los conocimientos necesarios para poder realizar un diagnóstico adecuado, para brindarle el mejor tratamiento posible al paciente y, de esta manera, obtener un pronóstico favorable.

Bibliografía

1. Lee LW, Hsiao SH, Lin YH, Chen PY, Lee YL, Hung WC. **Outcomes of necrotic immature open-apex central incisors treated by MTA apexification using poly(ϵ -caprolactone) fiber mesh as an apical barrier.** J Formos Med Assoc. 2019;118 (1 Pt 2):362-370.
2. Azami-Aghdash S, Ebadifard Azar F, Pournaghi Azar F, et al. **Prevalence, etiology, and types of dental trauma in children and adolescents: systematic review and meta-analysis.** Med J Islam Repub Iran. 2015;29(4):234.
3. Guzmán de Hoyos AI, Rodríguez Villarreal O, Reyes Martell Casale P, Yañez Pérez C, Molina Montoya DE. **Partial pulpotomy on a lower permanent incisor with complicated fracture of the crown and open apex using Biodentine™- 13-month follow-up: A case report.** Australasian Dental Practice. 2020.(1):178-182.
4. Torabinejad M, Turman M. **Revitalization of tooth with necrotic pulp and open apex by using platelet-rich plasma: a case report.** J Endod. 2011;37(2):265-268.
5. Balan G, Peeters HH, Akyüz S. **The assistance of Er,Cr:YSGG laser in pulp injury related to anterior teeth trauma.** Dental Journal ((Majalah Kedokteran Gigi). 2019;52(2):57-60.
6. Pinar Erdem A, Sepet E. **Mineral trioxide aggregate for obturation of maxillary central incisors with necrotic pulp and open apices.** Dental Traumatology. 2008;24(5):38-41.
7. Tezel B, Uysal S, Turgut MD, Cehreli ZC. **Inadvertent MTA extrusion in an immature traumatized permanent incisor.** J Clin Pediatr Dent. 2010;35(2):145-148.
8. Vidal K, Martin G, Lozano O, Salas M, Trigueros J, Aguilar G. **Apical Closure in Apexification: A Review and Case Report of Apexification Treatment of an Immature Permanent Tooth with Biodentine.** J Endod. 2016;42(5):730-734.
9. Bimstein E, Rotstein I. **Cvek pulpotomy - revisited.** Dent Traumatol. 2016;32(6):438-442.
10. Vilchis Rodríguez S, Gurria Mena A, Rodríguez Sepúlveda A. **Efecto antibacteriano del láser en el tratamiento de conductos.** Revista Mexicana de Estomatología. 2020;6(2):9-13.
11. Jacobsen I, Kerekes K. **Diagnosis and treatment of pulp necrosis in permanent anterior teeth with root fracture.** Scand J Dent Res. 1980;88(5):370-376.
12. Sheikh MA, Shaikh A, Kamrunnahar, Parveen S. **Management of Non-vital Maxillary Central Incisors with Open Apices by MTA Plugging.** Journal of Bangladesh College of Physicians and Surgeons. 2017;35(4):196-199.
13. Cehreli ZC, Sara S, Uysal S, Turgut MD. **MTA apical plugs in the treatment of traumatized immature teeth with large periapical lesions.** Dent Traumatol. 2011 Feb;27(1):59-62.
14. Bourguignon C, Cohenca N, Lauridsen E, Flores MT, O'Connell AC, Day PF, Tsilingaridis G, Abbott PV, Fouad AF, Hicks L, Andreasen JO, Cehreli ZC, Harlamb S, Kahler B, Oginni A, Semper M, Levin L. **International Association of Dental Traumatology guidelines for the management of traumatic dental injuries: 1. Fractures and luxations.** Dent Traumatol. 2020 Aug;36(4):314-330.
15. Fouad AF, Abbott PV, Tsilingaridis G, et al. **International Association of Dental Traumatology guidelines for the management of traumatic dental injuries: 2. Avulsion of permanent teeth.** Dent Traumatol. 2020;36:331-342.

Correspondencia:

María Fernanda LunaMontes
E-mail: mlm65941@udelasalle.edu.mx

Instrucciones de Publicación para los Autores

La revista ADM Estudiantil, es una publicación que responde a las necesidades informativas del estudiante de odontología, un medio de divulgación abierto a la participación universal con la colaboración de estudiantes de licenciatura y posgrado, bajo la supervisión de sus maestros en cualquiera de las materias de la carrera de odontología.

Todo estudiante de odontología que desee publicar artículos de calidad y aceptabilidad, deberá contar con un maestro como asesor. Se sugiere que toda persona que desee publicar artículos biomédicos de calidad y aceptabilidad, revise las recomendaciones del Comité Internacional de Editores de Revistas Médicas (ICMJE).

Se considera como autor a alguien que ha contribuido sustancialmente en la publicación del artículo con las implicaciones académicas, sociales y financieras. Sus créditos deberán basarse en:

1. Revisión del contenido intelectual.
2. Aprobación de la versión como se va a publicar.

Un aspecto importante a tomar en cuenta, es la privacidad y confidencialidad a la que tienen derecho los pacientes y que no puede infringirse. La revista ADM estudiantil solicitará a los autores incluir el informe del consentimiento del paciente.

Solo se admiten artículos originales y así deberá ser declarado por los autores, siendo responsabilidad de los mismos que se cumpla esta norma, y que el trabajo no haya sido enviado a otras revistas. Las opiniones, contenido, resultados y conclusiones de los trabajos son responsabilidad de los autores. La Revista ADM Estudiantil, Editores y Revisores pueden no compartirlos.

Todos los artículos serán propiedad de la Revista ADM Estudiantil y no podrán publicarse posteriormente en otro medio sin la autorización del Editor de la misma. Los autores deberán ceder por escrito los derechos de sus trabajos (Copyright) a la Revista ADM Estudiantil.

GENERALIDADES PARA LA PREPARACIÓN DE ESCRITOS MÉDICOS PARA SU ENVÍO

El editor, tendrá la autoridad para determinar el contenido de la revista. Será auxiliado por el comité editorial y los revisores, quienes decidirán cuáles artículos son aceptados.

INSTRUCCIONES GENERALES

Envío de Trabajos

Deberán enviarse al editor el manuscrito (escrito en Word, en letra Times New Roman, tamaño de letra 12) en hojas numeradas, a doble espacio, con márgenes amplios. Los trabajos se enviarán por correo electrónico a la siguiente dirección:

E-mail:
revista.adm.estudiantil@hotmail.com
armandoleegomez@yahoo.com.mx

Necesidades de cada artículo para la Revista Estudiantil ADM

El artículo deberá venir acompañado de una carta con la solicitud para publicación en la Revista ADM Estudiantil de una autoridad de la Facultad o Escuela de Odontología respectiva.

La revista ADM Estudiantil es una publicación dirigida a los estudiantes de odontología. Incluirá en su publicación trabajos de Revisión bibliográfica, Práctica clínica, Casos Clínicos Educación Continua e Investigación.

1. Trabajos de revisión. Se aceptarán aquellos artículos que supongan una actualización en cualquiera de los temas. Tendrán una extensión máxima de 12 páginas (incluida la bibliografía). Pudiendo tener 5 figuras y 3 tablas.

2. Casos Clínicos. Se presentarán uno o varios casos clínicos que sean de especial interés. No tendrán una extensión mayor de 5 páginas (incluida la bibliografía). Pudiendo tener 8 figuras y 2 tablas.

3. Práctica Clínica. En esta sección se incluyen artículos de temas diversos como Mercadotecnia. Ética, problemas y soluciones de casos clínicos específicos. No tendrán una extensión mayor de 10 páginas (incluida la bibliografía). No deben de tener más de 10 figuras.

4. Educación continua. Se publicarán artículos diversos. La selección de estos casos se hará directamente por la redacción de la revista.

5. Trabajos de investigación. Se recomendarán para su publicación las investigaciones analíticas tales como encuestas transversales, investigaciones epidemiológicas, estudios de casos y controles así como ensayos clínicos controlados. La extensión máxima será de 12 páginas incluida la bibliografía. No deben contener más de 4 fotografías y 4 tablas.

■ Estructura de los trabajos de la revista

1.- *Primera página.* La primera página debe comenzar con el título del trabajo, que debe ser fácil de leer y conciso y precisar la naturaleza del problema. Debe incluir el nombre completo y los apellidos de los autores, cargos académicos, su afiliación hospitalaria, dirección para la correspondencia, correo electrónico y teléfono.

2.- *Segunda página.* Página de Copyright. Cesión de derechos y declaración de originalidad del trabajo, así como de que este no ha sido enviado a otras publicaciones.

3.- *Páginas de declaración* de: a) conflicto o no de intereses, y b) Declaración de contar con el consentimiento firmado por aquellos pacientes cuya identidad pudiera ser revelada al publicarse el trabajo.

4.- *Páginas Siguietes.* Constarán a su vez de los siguientes apartados según se trate de un Trabajo de revisión o casos clínicos. Tendrán la siguiente estructura:

Trabajos de revisión

Resumen de entre 100 y 200 palabras, Palabras claves, texto del artículo, que deberá de ser posible abordar los siguientes apartados: Concepto, Epidemiología, Etiopatogenia, Cuadro clínico, Exámenes complementarios, Diagnóstico, Pronóstico, Tratamiento y Bibliografía.

Casos Clínicos

Resumen (entre 100 y 200 palabras), Palabras claves, Introducción, Descripción del Caso clínico, Discusión y Bibliografía.

Práctica Clínica

Resumen (entre 100 y 200 palabras), Palabras claves, Introducción, Texto, Discusión, conclusiones y bibliografía.

Trabajos de Investigación

Resumen (entre 150 y 300 palabras), Palabras clave, Antecedentes, Planteamiento del problema, Objetivos, Materiales y Métodos, Resultados, Discusión, Conclusiones y Bibliografía.

Tablas, fotografías y figuras. Deben enviarse en hojas separadas, numeradas y a doble espacio, con explicación al pie de las figuras y cuadros. Las fotografías deberán elaborarse profesionalmente y tener calidad digital, debiéndose enviar en un formato JPG con una resolución mínima de 300 pixeles por pulgada (ppg).

Bibliografía. Las referencias bibliográficas deberán ser tomadas directamente de una investigación original, deberán ir numeradas consecutivamente en el orden en que aparezcan en el texto. En cuanto al estilo y formato se adaptarán al estilo Vancouver.